


RINTASYÖVÄN VALTAKUNNALLINEN  
DIAGNOSTIIKKA- JA HOITOSUOSITUS

2024

Suomen Rintasyöpäryhmä RY



Finnish Breast Cancer Group

# SISÄLLYSLUETTELO

.....	0
<b>TYÖRYHMÄ</b> .....	<b>5</b>
<b>VARHAISVAIHEEN RINTASYÖPÄPOTILAAN HOITOPOLKU</b> .....	<b>6</b>
Moniammatillinen rintasyöpäpotilaiden hoidon suunnittelukokous eli MDT-kokous .....	7
<b>RINTASYÖVÄN YLEISYYS, ENNUSTE, RISKITEKIJÄT JA EHKÄISY</b> .....	<b>9</b>
<b>PERINNÖLLINEN RINTASYÖPÄ</b> .....	<b>12</b>
Ehkäisevä munanjohtimien ja munasarjojen poisto .....	13
Perinnöllisen rintasyövän kirurginen hoito.....	14
Perinnöllisen rintasyövän seuranta .....	14
<b>RINTASYÖVÄN DIAGNOSTIIKKA</b> .....	<b>16</b>
Kolmoisdiagnostiikka.....	16
Mammografia ja rintojen ultraäänitutkimus .....	16
Kiireellisyysluokittelu ja mammografiaindikaatiot .....	17
Paksuneulanäyte .....	18
Kainalon UÄ.....	19
Rintojen magneettikuvaus .....	20
Magneettikuvauksen hyväksytyt käyttöaiheet.....	20
Neoadjuvanttihoidon seuranta .....	20
Erikoistilanteet rintadiagnostiikassa .....	22
Rintasyöpäpotilaan kuvantamisseuranta.....	24
Taulukko 1: Suositus riskipotilaiden kuvantamisseurannasta .....	26
Taulukko 2: Toimintastrategia riskimuutosten jatkotoimenpiteistä erilaisten radiologisten rintabiopsioiden yhteydessä.....	27
<b>PATOLOGIAN ALAN TUTKIMUKSET</b> .....	<b>29</b>
Paksuneulabiopsia .....	29
Pikanäytetutkimus .....	29
Leikkauspreparaatin käsittely .....	29
Rintasyövän histologinen luokitus.....	30
Rintasyövän pTNM-levinneisyysluokitus .....	32
Rintasyövän stage (UICC).....	34
Rintasyövän biologiset alatyypit .....	35
Invasiivisten karsinoomien ennustetekijät.....	36
Neoadjuvanttihoidon patologia.....	37
Rintasyövän leikkauspreparaatin vastaamiseen suositeltu taulukko .....	39
<b>RINTASYÖVÄN KIRURGINEN HOITO</b> .....	<b>44</b>
Leikkaushoidon suunnittelu.....	44



Rinnan leikkaushoito .....	45
Rinnan säästävä kirurgia .....	45
Rintaa säästävän leikkauksen esteet .....	45
Säästävän leikkauksen toteutus .....	46
Kasvaimen poisto .....	46
Resektiodefektin paikkaus ja muotoilu .....	47
Symmetriatoimenpiteet .....	47
Rinnan poistoleikkaus .....	47
Rintaleikkaus neoadjuvanttihoidon jälkeen .....	48
Säästävä Leikkaus .....	48
Mastektomia .....	49
Rinnan leikkauspreparaatti .....	49
Leikkausmarginaalit .....	50
Rintarekonstruktio .....	51
Välitön rintarekonstruktio .....	52
Rinnan myöhäisrekonstruktio .....	52
Rinnan rekonstruktio menetelmät .....	53
Menetelmävaihtoehtoja .....	53
Rintaleikkausten viimeistelytoimenpiteet .....	54
Rinnan paikallisuusiutumun kirurginen hoito .....	54
<b>RINTASYÖVÄN KAINALOKIRURGIA .....</b>	<b>56</b>
Vartijaimusolmukebiopsia .....	56
Vartijaimusolmukebiopsian indikaatiot invasiivisessa syövässä .....	56
Vartijaimusolmukebiopsian tutkimus DCIS-muutoksissa ja Pagetin taudissa .....	57
Vartijaimusolmukebiopsian menetelmät .....	57
Vartijaimusolmukebiopsian mikroskooppitutkimus .....	58
Kohdennettu imusolmukepoisto KIP (TAD, targeted axillary dissection) .....	59
KIP:n indikaatiot ja suunnittelu .....	59
KIP-leikkaus .....	59
Kainaloevakuaatio .....	60
Kainaloevakuaation laajuus .....	60
Kainalokirurgia potilaalla, jolla aiemman rintasyöpäleikkauksen jälkeinen paikallinen uusiutuma .....	60
<b>RINTASYÖVÄN POSTOPERATIIVINEN SÄDEHOITO .....</b>	<b>62</b>
Rinnan säästävän leikkauksen jälkeinen sädehoito .....	62
Tehoste .....	63
Koko rinnan poistoleikkauksen (mastektomian) jälkeinen sädehoito .....	63
Imusolmukealueiden sädehoito .....	63
Sädehoito DCIS:n leikkauksen jälkeen .....	64
Sädehoito neoadjuvanttihoidon ja leikkauksen jälkeen .....	64
Syöpälääkehoidot sädehoidon aikana .....	65

<b>RINTASYÖVÄN NEOADJUVANTTIHOITO .....</b>	<b>68</b>
Neoadjuvanttihoidon indikaatiot .....	68
Neoadjuvanttihoito kolmoisnegatiivisessa rintasyövässä (TNBC).....	69
Neoadjuvanttihoito HR-positiivisessa & HER2- negatiivisessa rintasyövässä .....	72
Neoadjuvanttihoidossa huomioitavia asioita .....	73
Tulehduksellinen eli inflammatorinen rintasyöpä .....	74
<b>PAIKALLISESTI UUSIUTUNEEN RINTASYÖVÄN HOITO .....</b>	<b>76</b>
Uusintasädehoito .....	77
<b>RINTASYÖVÄN LIITÄNNÄISLÄÄKEHOITO .....</b>	<b>78</b>
Hormonireseptoriposiitivisen HER2-negatiivisen rintasyövän liitännäislääkehoito .....	79
Geeniprofilointitestit solunsalpaajahoidon hyödyn arvioinnissa .....	79
Solunsalpaajahoido.....	81
Hormonaalinen liitännäishoito .....	81
Hormonaalisen liitännäishoidon tehostaminen CDK4/6-estäjällä eli siklibillä.....	83
Kolmoisnegatiivinen rintasyöpä.....	84
HER2-positiivisen rintasyöpä.....	84
BRCA1/2-mutaatiovirheen kantajan liitännäislääkehoito .....	86
Neoadjuvanttihoitoa saaneen potilaan liitännäislääkehoito .....	86
<b>LUUSTOLÄÄKKEET LIITÄNNÄISHOIDOSSA .....</b>	<b>89</b>
Rintasyövän hormonaalisen hoidon luustohaitat .....	89
<b>LIITÄNNÄISLÄÄKEHOITO LCIS- JA DCIS- MUUTOKSISSA.....</b>	<b>91</b>
<b>LEVINNEEN RINTASYÖVÄN HOITO .....</b>	<b>92</b>
Hormonireseptoriposiitivinen rintasyöpä .....	92
Solunsalpaajahoido.....	96
Kolmoisnegatiivinen rintasyöpä.....	99
BRCA-geenimutaation kantajat.....	101
HER2-positiivinen rintasyöpä .....	102
Palliativinen sädehoito .....	104
Luustolääkitys.....	107
<b>MIESTEN RINTASYÖPÄ .....</b>	<b>109</b>
<b>RINTASYÖPÄ JA RASKAUS.....</b>	<b>111</b>
Raskauden aikana tai synnytyksen jälkeen todettu rintasyöpä .....	111
Hedelmällisyysneuvonta ennen rintasyöpähoitoja .....	113
Vahingossa raskaaksi rintasyöpähoitojen aikana.....	114
Raskaus sairastetun rintasyövän jälkeen.....	114
<b>RINTASYÖPÄPOTILAAN SEURANTA LIITÄNNÄISHOITOJEN JÄLKEEN .....</b>	<b>116</b>
Seurannan tarkoitus .....	116



Yksilöllinen seurantasuunnitelma.....	116
Seurannan toteutus.....	117
Diagnostiset tutkimukset seurannan aikana.....	119
Hoitojen jälkeisiä ongelmia.....	120
<b>RINTASYÖPÄPOTILAAN HORMONIKORVAUSHOITO JA VAIHDEVUOSIOIREIDEN HOITO</b> .....	<b>125</b>

## TYÖRYHMÄ

<b>Auvinen Päivi</b>	dosentti, erikoislääkäri, KYS, Syöpäkeskus, Pohjois-Savon hyvinvointialue
<b>Bärlund Maarit</b>	dosentti, erikoislääkäri, Tays, Syövänhoidon vastuualue, Pirkanmaan hyvinvointialue
<b>Heikkilä Päivi</b>	dosentti, erikoislääkäri, HUS, Patologian yksikkö
<b>Hukkinen Katja</b>	dosentti, erikoislääkäri, HUS, Kuvantaminen
<b>Huovinen Riikka</b>	dosentti, erikoislääkäri, Tyks, Syöpäklinikka, Varsinais-Suomen hyvinvointialue
<b>Joukainen Sarianna</b>	LT, erikoislääkäri, KYS, Plastiikkakirurgian klinikka, Pohjois-Savon hyvinvointialue
<b>Jukkola Arja</b>	professori, erikoislääkäri, Tays, Syövänhoidon vastuualue, Pirkanmaan hyvinvointialue
<b>Karhunen-Enckell Ulla</b>	erikoislääkäri, Tays, kirurgian klinikka, Pirkanmaan hyvinvointialue
<b>Karihtala Peeter</b>	professori, erikoislääkäri, HUS, Syöpäkeskus
<b>Kärjä Vesa</b>	dosentti, erikoislääkäri, KYS, Patologian yksikkö, Pohjois-Savon hyvinvointialue
<b>Loukovaara Mikko</b>	dosentti, erikoislääkäri, HUS Lisäntymislääketieteen yksikkö
<b>Mattson Johanna</b>	dosentti, erikoislääkäri, HUS, Syöpäkeskus
<b>Meretoja Tuomo</b>	dosentti, erikoislääkäri, HUS Syöpäkeskus, Rintarauhaskirurgian linja
<b>Niinikoski Laura</b>	LT, erikoislääkäri, HUS Syöpäkeskus, Rintarauhaskirurgian linja
<b>Pöyhönen Minna</b>	professori, erikoislääkäri, HUS, Diagnostiikkakeskus Genetiikka ja kliininen farmakologia
<b>Ranta Varpu</b>	LKT, erikoislääkäri, HUS Lisäntymislääketieteen yksikkö
<b>Salminen Annukka</b>	erikoislääkäri, Tays, Kuvantaminen, Pirkanmaan hyvinvointialue
<b>Selander Katri</b>	dosentti, erikoislääkäri, OYS, Syöpätautien klinikka, Pohjois-Pohjanmaan hyvinvointialue
<b>Skyttä Tanja</b>	LT, erikoislääkäri, Tays Syövänhoidon vastuualue, Pirkanmaan hyvinvointialue
<b>Sudah Mazen</b>	dosentti, erikoislääkäri, KYS, Kliininen radiologia, Pohjois-Savon hyvinvointialue
<b>Sundvall Maria</b>	dosentti, erikoislääkäri, Tyks, Syöpäklinikka, Varsinais-Suomen hyvinvointialue
<b>Tiainen Leena</b>	LT, erikoislääkäri, Tays, Syövänhoidon vastuualue, Pirkanmaan hyvinvointialue
<b>Tirkkonen Mika</b>	erikoislääkäri, Fimlab Laboratoriot Oy
<b>Tanner Minna</b>	dosentti, erikoislääkäri, Tays Syövänhoidon vastuualue, Pirkanmaan hyvinvointialue
<b>Tengström Maria</b>	LT, erikoislääkäri, KYS, Syöpäkeskus, Pohjois-Savon hyvinvointialue
<b>Vaalavirta Leila</b>	dosentti, erikoislääkäri, Docrates Syöpäsairaala
<b>Vehmanen Leena</b>	dosentti, erikoislääkäri, HUS, Syöpäkeskus
<b>Aalto-Viljakainen Tia</b>	erikoislääkäri, HUS, Syöpäkeskus



# VARHAISVAIHEEN RINTASYÖPÄPOTILAAN HOITOPOLKU

JOHANNA MATTSON ja PEETER KARIHTALA

Rintasyövän diagnostiikka käynnistyy perusterveydenhuollossa ja potilas saapuu läheteellä erikoissairaanhoidon (Ks. [Diagnostiikka](#)). Potilaan hoitopolun alku suunnitellaan joko preoperatiivisessa moniammatillisessa meetingissä tai läheteitä käsittelevän kokoneiden erikoislääkäreiden toimesta.

Varhaisvaiheen rintasyövän hoitopolku on muuttunut viime vuosina siten, että yhä useamman potilaan hoito käynnistyy lääkehoidolla (Ks. [Neoadjuvanttihoidon indikaatiot](#)). Muissa tapauksissa paikallisen rintasyövän hoito käynnistyy leikkaushoidolla. Leikkaushoidon jälkeiset hoidot suunnitellaan joko moniammatillisessa meetingissä tai erikoislääkäreiden toimesta.

Mikäli liitännäislääkehoidoksi suositellaan solunsalpaajapohjaista hoitoa, voidaan se käynnistää aikaisintaan leikkaushaavojen parannuttua noin 3-4 viikon kuluttua leikkauksesta. Mikäli solunsalpaajahoidon ei tarvita, edetään leikkauksen jälkeen sädehoitoon, jonka käynnistyessä tai sädehoidon jälkeen aloitetaan ER-positiivista rintasyöpää sairastaville myös hormonaalinen hoito (Ks. [Sädehoidon aikana käytettävät lääkkeet](#)).

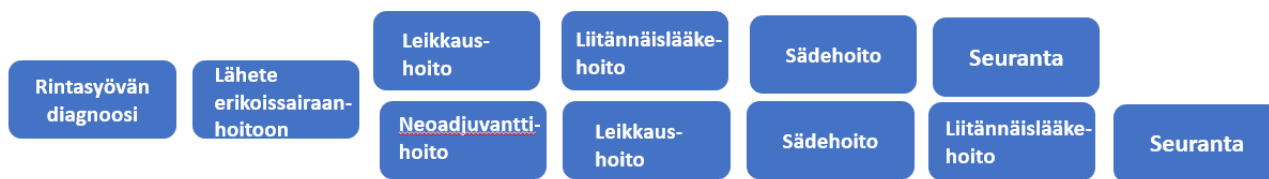Liitännäissolunsalpaajahoidon saavan potilaan sädehoito aloitetaan vasta solunsalpaajahoidon päättyttyä. Solunsalpaajahoidon päättyessä sädehoidon aikana voidaan jatkaa HER2-geeniin kohdennettuja vasta-ainehoidoja.

Kolmoisnegatiivisen rintasyövän neoadjuvanttihoidon ja leikkaushoidon jälkeisen liitännäispembrolitsumabi-hoidon aikana voidaan edetä sädehoitoon.

Jos potilaalle on neoadjuvanttihoidon jälkeen epätäydellisessä hoitovasteessa suunniteltu sellaisia liitännäislääkehoidoja, joita ei voida antaa samanaikaisesti sädehoidon kanssa, aloitetaan ne vasta sädehoidon jälkeen (Ks. [Neoadjuvanttihoito](#)).

Seurannat suunnitellaan yksilöllisesti (Ks. [Seuranta](#)).

Levinneen rintasyövän hoitopolku on yksilöllinen ja riippuu hoitosuunnitelmasta (Ks. [Levinneen rintasyövän hoito](#)).



Kuva 1. Varhaisvaiheen rintasyöpäpotilaan hoitopolku yhä useammin alkaa neoadjuvanttihoidolla ja vasta sitten edetään leikkaukseen. Neoadjuvanttihoitoarvio edellyttää erikoissairaanhoidossa paksuneulabiopsioista hormonireseptori-, Ki67- ja HER2-värjäyksen määrittämistä hoitopolun valinnan mahdollistamiseksi.

## Moniammatillinen rintasyöpäpotilaiden hoidon suunnittelukokous eli MDT-kokous

MAARIT BÄRLUND

Rintasyövän nykyaikainen korkeatasoinen hoito edellyttää saumatonta moniammatillista yhteistyötä. Yhteistyön ydin on vähintään kerran viikossa kokoontuva moniammatillinen rintasyöpäpotilaiden hoidon suunnittelukokous eli MDT-kokous (MDT, multidisciplinary team). MDT-kokouksen tavoitteena on, että jokaisen rintasyöpäpotilaan osalta kaikki asianmukaiset diagnostiset testit on tehty, taudinmääritys on oikein ja potilaalle laaditaan paras näyttöön perustuva hoitosuositus sekä potilaan mahdollisuudet osallistua kliiniseen tutkimukseen on kartoitettu. Kokouksen lisäarvo on eri erikoisalojen lääkärien välinen elävä vuoropuhelu, jota ei voi korvata kirjallisilla konsultaatiolausunnoilla. Kokouksen ydintiimi koostuu rintasyövän diagnostiikkaan ja hoitoon perehtyneistä patologian, radiologian, syöpätautien, plastiikkakirurgian ja yleiskirurgian erikoislääkäreistä sekä sairaanhoitajasta. Erikoistuville lääkäreille, nuorille erikoislääkäreille ja hoitajille on mahdollistettava osallistuminen MDT-kokouksiin koulutusmielessä.

MDT-tiimin vastuulla on seurata ja kehittää rintasyövän tarkempaa diagnostiikkaa, hoidon parempaa kokonaislaatua, sujuvampaa hoitopolkua, kustannustehokkuutta ja nopeampaa jatkohoitoon pääsyä. Rintasyöpäseulontaprosessin laadunvarmistusprosessista vastaa hyvinvointialueilta nimetty rintasyöpäseulonnan vastuuhenkilö, jonka kanssa kiinteä yhteistyö on tärkeä osa laadunvarmistusta MDT-tiimille. MDT-kokouskäsittelystä kirjattu WZC15 Syöpäpotilaan hoidon moniammatillinen suunnittelukokous (MDT) -toimenpidekoodi mahdollistaa kansallisen toiminnan vertailun.





MDT-kokouksen hoitosuosittelusten kautta muotoutuu rintasyöpäpotilaan hoitopolku, joka muodostuu hallinnollisesti eri hoitoyksiköissä toteutetuista hoitajaksoista eri alojen ammattilaisten hoidossa. Rintasyöpäpotilaan hoitopolkua kehittäessä tulee ottaa huomioon potilaan näkökulma ja varmistettava potilaiden osallistuminen päätöksentekoon. Hoitovastuun siirtyminen yksiköstä toiseen vaatii järjestelyitä sujuvuuden turvaamiseksi.

### *Kirjallisuus*

1. Biganzoli L, Marotti L, Hart CD, ym. Quality indicators in breast cancer care: An update from the EUSOMA working group. [Eur J Cancer. 2017;86:59-81.](#)
2. Bärlund M ja Kellokumpu-Lehtinen P-L. Syöpäpotilaan hoidon moniammatilliset suunnittelukokoukset - laadukkaan syövänhoidon kultastandardi. Lääketieteellinen aikakauskirja [Duodecim 2023;139:98-106.](#)
3. Euroopan syöpäverkostojen (Organization of European Cancer Institutes, OECI) laatukriteerit. Viitattu 16.12.2023 <https://accreditation.oeci.eu/the-ad-programme/#ad-manual>
4. Metsälä E, Schroderus-Salo T, Straume K. ym. The Factors for Success and Lack of Success in the Breast Cancer Patient Care Pathway: A Qualitative Study From the Health Care Staff Perspective. [Eur J Breast Health. 2022;18:222-228.](#)
5. Rintasyöpäseulonnan laatukäsikirja, manuscript.

# RINTASYÖVÄN YLEISYYS, ENNUSTE, RISKITEKIJÄT JA EHKÄISY

PEETER KARIHTALA ja JOHANNA MATTSON

## Rintasyövän yleisyys ja ennuste

Rintasyöpä on yleisin naisten syöpä ja syöpäkuolemien aiheuttaja maailmassa. Noin 30 % kaikista naisten syöivistä on rintasyöpiä ja noin 20 % naisten syöpäkuolemista on rintasyövän aiheuttamia. Rintasyövän ilmaantuvuus on kääntynyt laskuun useissa länsimaissa mahdollisesti vähentyneen hormonikorvaushoidon käytön myötä, mutta rintasyöpä yleistyy monissa Etelä-Amerikan, Afrikan ja Aasian maissa. Noin puolet rintasyöivistä todetaan nykyään kehittyvissä maissa. Suomen Syöpärekisterin saamien ilmoitusten mukaan vuonna 2021 diagnosoitiin Suomessa n. 5100 naisen rintasyöpää ja 25 miehen rintasyöpää. Noin joka 7. – joka 8. nainen sairastuu elämänsä aikana rintasyöpään. Rintasyövän ikävakioitu ilmaantuvuus on noin 2,1-kertaistunut Suomessa viimeisten 40 vuoden aikana. Rintasyövän ilmaantuvuus on Suomessa ja muissa Pohjoismaissa maailman korkeimpia. Ilmaantuvuutta lisää jonkin verran seulonnassa tapahtuva ylidiagnostiikka. Ylidiagnostiikan määrästä on voitu tehdä vain arvioita, eikä sen ole katsottu ylittävän seulonnan hyötyjä.

Rintasyöpään sairastuneen ennuste on Suomessa Euroopan parhaimpia. Suomen Syöpärekisterin tiedostojen avulla laskettu suhteellinen 5-vuotiselossaololuku normaaliväestöön verrattuna oli vuosina 2019-2021 todetuilla rintasyöpäpotilailla 92 %, ja 10-vuotiselossaololuku 85 %. Ikävakioitu kuolleisuus on vähitellen pienentynyt noin vuodesta 1990 alkaen noin 30%, ja oli 27 100000 henkilöä kohti vuonna 2021. Kuitenkin edelleen noin 900 naista menehtyy vuosittain rintasyöpään. Suomalaisen naisen vaara kuolla rintasyöpään elämänsä aikana on noin 2 %.

### *Kirjallisuutta:*

1. Giaquinto AN, Sung H, Miller KD, Kramer JL, Newman LA, Minihan A, Jemal A, Siegel RL. Breast Cancer Statistics, 2022. *CA Cancer J Clin.* 2022;72:524-541.
2. Ferlay J, Soerjomataram I, Ervik M, ym. GLOBOCAN 2012 v1.0, Cancer Incidence and Mortality Worldwide: IARC CancerBase No. 11 [Internet]. Available from: <https://www.iarc.fr/?s=globocan>



3. Independent UK Panel on Breast Cancer Screening. The benefits and harms of breast cancer screening: an independent review. *Lancet* 2012; 380:1778-86.
4. Suomen Syöpärekisterin rintasyöpätilastot. <https://syoparekisteri.fi/>. Viitattu 28.9.2023

## Rintasyövän riskitekijät ja ehkäisy

Rintasyövän riskitekijöitä tunnetaan useita. Monilla sairastuneista ei silti ole yhtään tunnettua riskitekijää, joten osa riskitekijöistä on tuntemattomia. Osa syöivistä saattaa syntyä sattumalta ilmaantuneiden mutaatioiden seurauksena. Rintasyövän riskitekijät saattavat vaihdella syövän eri biologisissa alatyypeissä.

Rintasyöpään sairastumisen vaaraa lisäävät ikä, varhainen menarkeikä, lapsettomuus, ensisynnytys myöhäisellä iällä, korkea vaihdevuosi-ikä, vähäinen liikunta, ja päivittäinen alkoholin käyttö, joka lisää rintasyövän vaaraa noin 10 % kutakin päivittäin kulutettua alkoholiannosta kohti (yksi annos on noin 10 g etanolia). Postmenopausaalisilla naisilla ylipaino ja veren suuri estrogeenipitoisuus ovat yhteydessä suurentuneeseen rintasyöpävaaraan. Vaihdevuosisoireiden hoitamiseksi annettu hormonikorvaushoito lisää rintasyövän vaaraa, etenkin jos hoito on kestänyt yli viisi vuotta ja sisältää sekä estrogeenia että progestiinia. Pelkkää estrogeenia sisältävään hormonikorvaushoitoon liittyvä riski on pienempi kuin yhdistelmävalmisteisiin liittyvä riski, mutta estrogeenihoito ilman progestiinia lisää kohtusyöpävaaraa. E-pillereiden käyttö lisää rintasyöpäriskiä hieman. Nuorella iällä annettu rinnan alueen sädehoito esimerkiksi lymfooman takia suurentaa rintasyöpävaaraa. Rintasyöpään sairastumisriski pitkään tupakoineilla naisilla on suurempi kuin tupakoimattoman naisen. Rintakudos on altis karsinogeenien vaikutukselle, ja riski sairastua rintasyöpään on suurin teini-iässä aloittaneilla.

Pieneen osaan (5–10 %) rintasyöivistä liittyy dominantisti periytyvä geenimuutos ([Ks. Perinnöllinen rintasyöpä](#)). Mammografiassa todettu tiivis rintakudos lisää rintasyöpäriskiä. Proliferatiiviseen mastopatiaan liittyy lievästi suurentunut rintasyöpävaara. Rinnan atyyppiseen duktaaliseen hyperplasiaan (ADH) liittyvä suhteellinen riski on jopa nelinkertainen. Myös lobulaariseen karsinoma in situun liittyy suurentunut rintasyöpävaara.

Meta-analyysien mukaan säännöllinen liikunta vähentää rintasyövän riskiä yli 20% riippumatta BMI:stä, menopausstatuksesta ja liikunnan intensiteetistä. Lisäksi riskiä vähentää ensimmäinen

raskaus nuorella iällä, useat raskaudet ja imetys. Mahdollisesti myös terveellinen dieetti, joka auttaa ylläpitämään normaalipainoa vähentää riskiä.

Perinnöllistä rintasyöpää sairastavilla naisilla voidaan harkita riskiä vähentävää mastektomiaa ja munasarjojen poistoa ([Ks. Perinnöllinen rintasyöpä](#)). Selektiivisiä estrogeenireseptorin modulaattoreita ja aromataasineestäjiä on tutkittu rintasyövän primaaripreventiossa korkean rintasyöpäriskin potilailla, mutta kuolleisuuden vähenemistä ei ole voitu osoittaa.

### *Kirjallisuutta:*

1. Beral V. Breast cancer and hormone replacement therapy in the Million Women Study. *Lancet* 2003;362:419-427.
2. Hardefeldt PJ, Penninkilampi R, Edirimanne S, Eslick GD. Physical Activity and Weight Loss Reduce the Risk of Breast Cancer: A Meta-analysis of 139 Prospective and Retrospective Studies. *Clin Breast Cancer*. 2018;18:e601-e612.
3. Mocellin S, Pilati P, Briarava M, ym. Breast cancer chemoprevention: A network meta-analysis of randomized controlled trials. *J Natl Cancer Inst*. 2015 Nov 18;108(2)
4. National Comprehensive Cancer Network guidelines. [http://www.nccn.org/professionals/physicians\\_gls/pdf/breastrisk.pdf](http://www.nccn.org/professionals/physicians_gls/pdf/breastrisk.pdf)
5. Rossouw JE, Anderson GL, Prentice RL, ym. Risks and benefits of estrogen plus progestin in healthy postmenopausal women: principal results from the Women's Health Initiative randomized controlled trial. *JAMA* 2002;288:321-33.
6. Passarelli MN, Newcomb PA, Hampton JM, Trentham-Dietz A, Titus LJ, Egan KM, Baron JA, Willett WC. Cigarette Smoking Before and After Breast Cancer Diagnosis: Mortality From Breast Cancer and Smoking-Related Diseases. *J Clin Oncol*. 2016, 34:1315-22.
7. Luo J, Margolis KL, Wactawski-Wende J, Horn K, Messina C, Stefanick ML, Tindle HA, Tong E, Rohan TE. Association of active and passive smoking with risk of breast cancer among postmenopausal women: a prospective cohort study. *BMJ*. 2011, 342:d1016.



## PERINNÖLLINEN RINTASYÖPÄ

PEETER KARIHTALA, TUOMO MERETOJA, ULLA KARHUNEN-ENCKELL, MIKKO LOUKOVAARA ja MINNA PÖYHÖNEN

Jopa 10 % rintasyövistä arvioidaan johtuvan perinnöllisistä yksittäisen geenin muutoksista. Alle 35-vuotiailla rintasyöpäpotilailla näiden geenimuutosten esiintyvyys on suurempi: BRCA1-geenin patogeenisia variantteja on todettu 3,5–12 %:lla ja BRCA2-geenin patogeenisia variantteja 3–11 %:lla. Muita autosomisesti dominantisti periytyviä korkean riskin alttiuseenejä on *PALB2*, sekä harvinaisemmat *CDH1*, *TP53*, *STK11* ja *PTEN*. Näistä *TP53* liittyy Li-Fraumeni-, *STK11* Peutz-Jeghers ja *PTEN* Cowdenin oireyhtymään. CHEK2-geenin patogeeniset variantit voivat aiheuttaa joko korkean tai kohtalaisen riskin rintasyöpäalttiuden sukuhistoriasta riippuen.

BRCA1/2-geenien patogeenisien varianttien kantajilla elinikäinen rintasyövän riski on noin 70% ja *PALB2*-geenillä noin 50%. BRCA-geenin patogeenisien varianttien kantajuus ei todennäköisesti ole merkittävä rintasyövän ennusteellinen tekijä paikallisuusiutumien tai elinajan suhteen. BRCA1-geenin patogeenisien varianttien kantajilla munasarjasyövän elinikäinen riski on noin 44%, ja BRCA2-geenin patogeenisien varianttien kantajilla vastaavasti noin 17%. Keskimääräiset riskiluvut perustuvat suureen joukkoon erilaisia geenimuutoksia ja riskit saattavat vaihdella geenimuutuskokohtaisesti, sukuhistorian perusteella ja myös polygeeninen riski (PRS) vaikuttaa merkittävästi sairastumisalttiuteen. BRCA1-rintasyövistä suuri osa on fenotyypiltään basal like- tai kolmoisnegatiivisia, kun taas BRCA2-rintasyöpien fenotyyppi on useammin sporadisten syöpien kaltainen.

Diagnoosivaiheen rintasyövän perinnöllisyyselvittelyt voivat tuottaa diagnostista, kirurgista ja onkologista hoidollista lisäarvoa. Geenipaneelitutkimuksen tulisi sisältää ainakin seuraavat korkean ja keskikorkean riskin geenit: *BRCA1/2*, *PALB2*, *TP53*, *PTEN*, *CDH1*, *STK11* ja *CHECK2*. Satunnaistetun MAGENTA-tutkimuksen mukaan perinnöllisyystestituloksen yksilöllisen läpikäymisen poisjättäminen ei rintasyöpäpotilailla lisännyt ahdistuneisuusoireita, jos patogeenisistä varianttia ei testauksessa todettu.

Uusille, alle 60-vuotiaille rintasyöpäpotilaille suositellaan hoidon suunnitteluvaiheessa rintasyövän perinnöllisen alttiuden selvittämistä potilaan tähän ollessa halukas. Lisäksi potilaille,

joille harkitaan olaparibi-liitännäishoitoa, suositellaan BRCA1/2-geenien testausta (Ks. [Liitännäishoito, olaparibi](#)).

Jos edellä olevat kriteerit eivät täyty, seuraavia kriteereitä voidaan käyttää indikaatioina käynnistää perinnöllisyyslääketieteelliset selvittelyt potilaan niin halutessa:

- Vähintään kolme rintasyöpä- ja/tai munasarjasyöpää lähisuvussa, joista ainakin yksi on tullut alle 50-vuotiaana
- Rinta- ja munasarjasyöpä samalla potilaalla
- Miehen rintasyöpä
- Vähintään kaksi munasarjasyöpää lähisuvussa
- Suvussa on rinta- ja munasarjasyövän lisäksi muita syöpiä erityisen nuorella iällä
- Potilaalla itsellään tai hänen suvussaan on todettu korkean tai keskikorkean rintasyöpäriskin geenin patogeeninen variantti

Lähisuvulla tarkoitetaan tässä yhteydessä 1. asteen sukulaisia (vanhemmat, sisarukset, lapset) tai 2. asteen sukulaisia (isovanhemmat, tädit, sedät, enot, lastenlapset). 1. asteen sukulaisuutta arvioitaessa miessukulaisia ei huomioida laskennassa. Esimerkiksi isän sisar ja isän veljentytär lasketaan potilaan ensimmäisen asteen sukulaisiksi. Samalla henkilöllä esiintyneet syövät lasketaan erikseen. Potilas itse lasketaan mukaan suvun syöpätapauksien määrään. Potilaan periytyvän rintasyöpäalttiuden arviointi perustuu potilaan omaan ja lähisuvun syöpäanamneesiin, siten että syöpätapaukset ovat samalla puolella sukua.

### **Ehkäisevä munanjohtimien ja munasarjojen poisto**

Ehkäisevä munanjohtimien ja munasarjojen poisto vähentää riskiä munasarja-, munanjohdin- ja primaariin peritoneaalisyöpään 80–85 %. Toimenpide vähentää premenopausaalisilla BRCA 1/2-geenien patogeenisten varianttien kantajilla myös rintasyövän riskiä n. 50 %, ja se vähentänee myös kokonaiskuolleisuutta. Ehkäisevää munanjohtimien ja munasarjojen poistoa suositellaan BRCA1-kantajilla 35 vuoden iässä ja BRCA2-kantajilla 40 vuoden iässä, kun perheenlisäystä ei enää harkita. Lyhytaikainen hormonikorvaushoito (alle viisi vuotta) toimenpiteen jälkeen ei näytä lisäävän rintasyövän riskiä.



## Perinnöllisen rintasyövän kirurginen hoito

BRCA1/2- tai PALB2-geenin patogeenisen variantin kantajille tehdään yleensä mastektomia säästävän toimenpiteen sijasta. Samalla tulee harkita kontralateraalisin rinnan riskiä vähentävää mastektomiaa, mutta kirurgisista toimenpiteistä on keskusteltava tapauskohtaisesti potilaan kanssa. Myös Li-Fraumeni-potilaille suositellaan mastektomiaa säästävän leikkauksen sijasta.

BRCA1/2-rintasyöpäpotilailla on 62–83 % riski saada kontralateraalisin rintasyöpä seuraavien 10 vuoden aikana. Mastektomia poistaa rintasyövän riskin lähes kokonaan ja toimenpiteen jälkeinen arvioitu elinikäinen rintasyöpäriski on 7 %, tosin pitkäaikainen seurantadata prospektiivisistä tutkimuksista puuttuu. Meta-analyysin mukaan kontralateraalisin riskiä vähentävä mastektomia vähentää myös kokonaiskuolleisuutta noin 50 %. Toisaalta bilateraalisella riskiä vähentävällä mastektomialla ei ole osoitettu vaikutusta kuolleisuuteen. BRCA1/2 –kantajilla tai muun korkean rintasyöpäriskin omaavien potilaiden kanssa näistä toimenpiteistä tulee keskustella potilaskohtaisesti huomioiden myös kilpaileva kuoleman riski (potilaan ikä, perussairaudet sekä todetun rintasyövän ennuste) sekä todetun rintasyövän hoidot. Erityisesti endokriininen hoito vähentää myös toisen rinnan syöpäriskiä. Lisäksi bilateraalisin mastektomiaan rekonstruktioineen liittyy merkittävästi komplikaatioita, jotka saattavat viivästyttää adjuvanttihoitojen aloitusta. Siksi näiden potilaiden kohdalla kannattaa harkita neoadjuvanttihoitoa, jos suunnitellaan bilateraalisin mastektomiaa ja välitöntä rintarekonstruktioita primaarileikkauksena. ([Ks. Rintarekonstruktio](#)).

Riskiä vähentävää mastektomiaa edeltävä kuvantaminen on käsitelty muualla ([Ks. Radiologia](#)). BRCA-geenin patogeenisen variantin kantajien syövän lääkehoidon erityispiireet on kuvattu kappaleissa Rintasyövän liittännäislääkehoito ([Ks. Linkki](#)) ja Levinneen rintasyövän hoito ([Ks. Linkki](#)).

## Perinnöllisen rintasyövän seuranta

Jos potilas ei halua riskiä vähentävää kirurgiaa, hänelle tarjotaan seurantaa, jotta mahdollinen rintasyöpä todettaisiin mahdollisimman varhain. Seurannan toteutuksessa huomioidaan myös potilaalla todetun geenin patogeenisen variantin vaikutus muiden syöpien riskeihin. Perinnöllisen rintasyövän seurannasta ei ole juurikaan näyttöön perustuvaa tietoa.

Tehostettua seurantaakin suositellaan johtuen suuresta kumulatiivisesta syöpäriskistä. Seuranta todetun patogeenisen variantin riskiluokan mukaan on kuvattu tarkemmin Rintasyövän diagnostiikka -kappaleessa (Ks. [Suositus riskipotilaiden kuvantamisseurannasta](#)). Patogeenisen variantin aiheuttaman rintasyöpäriskin arvioinnissa voidaan käyttää apuna CanRisk -laskuria (<https://www.canrisk.org>).

Jos edellä mainitut perinnöllisen rintasyövän seulontakriteerit täyttyvät (ei koske alle 60-vuotiaita pelkällä ikäkriteerillä testattuja potilaita), mutta henkilön suvussa ei todeta patogeenista varianttia, yksilöllinen seurantasuositus laaditaan moniammatillisesti.

Jos potilaalta on hoidettu perinnöllinen rintasyöpä, häntä seurataan vuosittain, kuten yllä on tarkemmin kuvattu. Tunnetun patogeenisen variantin kantajien seuranta on aiheen, niin kauan kuin elinajanodote on vähintään 5-10 vuotta. Molempien rintojen riskiä vähentävän mastektomian jälkeen rutiininomainen seuranta rintojen osalta ei kuitenkaan ole aiheellista.

### *Kirjallisuutta:*

1. Kuchenbaecker KB, Hopper JL, Barnes DR, ym. Risks of Breast, Ovarian, and Contralateral Breast Cancer for BRCA1 and BRCA2 Mutation Carriers. *JAMA*. 2017 Jun 20;317(23):2402-2416.
2. Li X, You R, Wang X ym. Effectiveness of prophylactic surgeries in BRCA1 and BRCA2 mutation carriers: a meta-analysis and systematic review. *Clin Cancer Res*. 2016 Aug 1;22(15):3971-81.
3. Rebbeck TR, Kau ND, Domchek SM. Meta-analysis of risk reduction estimates associated with risk-reducing salpingo-oophorectomy in BRCA1 or BRCA2 mutation carriers. *J Natl Cancer Inst*. 2009 Jan 21;101(2):80-7.
4. Warner E, Plewes DB, Hill KA, ym. Surveillance of BRCA1 and BRCA2 mutation carriers with magnetic resonance imaging, ultrasound, mammography, and clinical breast examination. *JAMA*. 2004 Sep 15;292(11):1317-25.
5. Karihtala P., Pöyhönen M, Svarvar C. Potilaalla on perinnöllinen rintasyöpäalttius – miten seuraan? *Duodecim* 2022;138:169–74.
6. Aittomäki K, Aaltonen K, Kuismin O, ym. Suuren riskin rintasyöpäalttiuden seuranta on potilaskohtaista. *Suomen Lääkärilehti* 2023;78:543-6.





# RINTASYÖVÄN DIAGNOSTIIKKA

MAZEN SUDAH, KATJA HUKKINEN ja ANNUKKA SALMINEN

## Kolmoisdiagnostiikka

Rintamuutosten diagnostiikassa noudatetaan kolmoisdiagnostiikan periaatteita, joihin kuuluvat:

- Inspektio ja palpaatio
- Kuvantamistutkimukset
- Neulanäytteiden histopatologiset tutkimukset

Jos yksikin kolmoisdiagnostiikan osa viittaa pahanlaatuiseen tai jää epävarmaksi, muutos poistetaan kirurgisesti tai soveltuvin osin perkutaanisesti.

## Mammografia ja rintojen ultraäänitutkimus

Ensisijainen kuvantamismenetelmä  $\geq 35$ -vuotiaiden naisten ja miesten rintaoireiden tai löydösten arvioinnissa on suoradigitaalinen mammografia. Ultraäänitutkimus on ensisijainen perustutkimus silloin kun potilas on alle 35-vuotias sekä raskauden tai imetyksen aikana. Oireettomille mammografia on voimassa vuoden. UÄ on ensisijainen tutkimus silloin kun oireen vuoksi hakeudutaan tutkimuksiin ja mammografiasta on  $< 6$ kk. Korkean riskin potilaiden tutkimuksia ei tarvitse uusida preoperatiivisesti, mikäli ne on tehty puolen vuoden sisällä leikkauksen ajoituksesta.

Ultraäänilaitte, jolla tutkimus tehdään, voi olla korkeintaan 10 vuotta vanha. Laitteissa tulee olla erityisesti rintakuvantamiseen tarkoitettu ohjelmisto, riittävä erotuskyky ja kuvausanturin taajuusalue tulee olla mieluiten 15 MHz, sekä pinnallisille muutoksille 18-24 MHz. Ultraäänilaitte ja -tutkimus tulee noudattaa eurooppalaisia (EUSOBI) suosituksia.

Kliinisessä mammografiassa radiologin tulee olla läsnä tutkimuksen aikana, ohjeistaa tarvittavat lisäkuvat ja tarvittaessa tehdä jatkotutkimuksena rintojen ultraäänitutkimus. Hyvän kliinisen käytännön mukaista on tehdä kaikki peruskuvantamistutkimukset (mammografia

lisäprojektiioineen ja tarvittaessa spottisuurenoskuvin / tomosynteetikuvain täydennettynä ja UÄ) samalla potilaskäynnillä, ja käynnin lopussa kertoa potilaalle kuvantamistutkimusten tulokset.

Radiologin lausunnossa tulee olla maininta tuumorin koosta, mahdollisesta multifokaalisuudesta, kainalon imusolmukestatuksesta (ks. myös jäljempänä) ja vastakkaisen rinnan mahdollisista löydöksistä. Lausunnossa ilmoitetaan löydöksen sijainti kvadrantin ja kellotaulun mukaan (1-12) ja sen etäisyys nännistä. Pysäytyskuvat kaikista epäilyttävistä muutoksista ja kainalon imusolmukkeesta tulee tallentaa PACS:iin.

Tarkoituksena on, että taudin laajuus kummankin rinnan ja kainaloiden alueella on selvitetty valmiiksi niin, että näiden tutkimusten perusteella hoitava lääkäri voi pääsääntöisesti tehdä tarvittavat hoitoratkaisut ja että potilas voi tarvittaessa mennä suoraan leikkaukseen.

### Kiireellisyysluokittelu ja mammografiaindikaatiot

#### *Päivystystyyppiset tilanteet*

- Septinen rintainfektio tai epäily rinta-absessista: päivystys-UÄ
- Epäily inflammatorisesta karsinoomasta: rinnan turvotus (appelsiini-iho), punoitus ilman kliinisiä mastiittioireita: kiireellinen lähete; tutkimukset rintayksikössä (1-3 arkipäivää)

#### *Kiireellinen mammografia. < 2 viikkoa, tavoite < 1viikko*

##### *Epäily rintasyövästä*

- Uusi tai muuttunut kyhmy rinnassa tai kainalossa
- Uusi nännin tai ihon vetäytyminen
- Pitkittynyt nännin tai nännipihan ihottuma (mahdollinen Pagetin tauti)
- Spontaanisti ilmaantunut verinen tai kirkas erite rinnasta

#### *Ei-kiireellinen mammografia. < 1 kk*

- Rinnan tulehdus ei-imettävällä naisella (tulehduksen parannuttua, n. 1 kk antibiootihoidon päättymisestä)
- Yli kuukauden kestänyt rinnan jatkuva fokaalinen kipu
- Miehen rinnan suureneminen/aristava kyhmy



- epäspesifi kyhmyisyys, joka säilyy seuraavan kuukautiskierron jälkeen

### ***Ei-kiireellinen mammografia. > 1 kk***

- Rintasyöpäpotilaiden kontrollit oireettomille niin kauan, kun varhaisdiagnostiikasta katsotaan olevan hyötyä, eli korkeintaan 75-80 vuotiaaksi
- Kohonneen rintasyöpäriskin potilaat, joille suositeltu säännöllistä seuranta
- Mammografia  $\geq$  40v. oireettomille naisille ennen rintojen kirurgisia toimenpiteitä.
- Radiologin kirjallisesti suositellut kontrollit

## **Paksuneulanäyte**

Kirurgisten ja onkologisten hoitovaihtoehtojen lisääntyminen edellyttää aiempaa yksityiskohtaisempia diagnooseja. Preoperatiivinen diagnoosi ja hoidon suunnittelu perustuvat histologiseen diagnoosiin. Kaikista epäilyttävistä rintamuutoksista ja mahdollisista multifokaalisista pesäkkeistä tulee ottaa kuvantaohjatusti paksuneulanäytteet. Multifokaalista tautia epäiltäessä voidaan biopsoida toisistaan kauimmaiset leesiot. Multisentrisissa biopsoidaan kaikki suspektit leesiot. Paksuneulabiopsia otetaan 14G:n neulalla. Paksuneulanäytteitä tulee ottaa useita: solideista pesäkkeistä vähintään 3-4 näytettä. Näytteenoton yhteydessä tulee aina varmistaa, että neula on läpäissyt kohteen.

Ohutneulabiopsiaa ei suositella. Sen käyttö tulee rajata vain kystadiagnostiikkaan ja harvinaisiin tilanteisiin, joissa paksuneulabiopsian käyttö ei ole teknisesti mahdollista.

Mikäli epäilyttävä muutos ei näy ultraäänessä, kudospäätteet tulee ottaa mammografiaohjatusti stereotaktisesti. Mikrokalkkimuutoksista otetun stereotaktisen biopsian diagnostinen osuvuus on parempi 10-11G:n neulalla tehdyllä vakuumiaspiraatiobiopsiatekniikalla (VAB) kuin tavallisella paksuneulabiopsialla, minkä vuoksi VAB on kalkkia sisältävien muutosten biopsiassa suositeltavampi menetelmä. VAB-näytteitä tulee ottaa useita, vähintään kuusi isokokoisemmalla neulalla. Kalkkimuutosten biopsian yhteydessä on neulanäytteistä otettava aina preparaattikuva, jolla varmistetaan, että kalkkeutumia on saatu riittävästi näytteeseen. Pienet hyvänlaatuiset tai riskileesiot ilman atypiaa voidaan kokeneen rintaradiologin toimesta poistaa perkutaanisoin menetelmin kuvantaohjatusti.

## Kainalon UÄ

Kainalon ultraäänitutkimus ja tarvittaessa neulanäytteet kuuluvat rintasyövän preoperatiiviseen diagnostiikkaan. Lausunnossaan radiologin tulee aina ottaa kantaa siihen, kuinka monta poikkeavaa imusolmuketta kainalossa on ja niiden sijainti. Rintasyövän kainalon levinneisyyden arvioinnin tavoitteena on löytää UÄ-tutkimuksella ne tapaukset, joissa on ns. suuren imusolmukemetastasoinnin rasite.

Imusolmukkeen paksuneulabiopsia on tarkempi tutkimusmenetelmä kuin ohutneulabiopsia. Kainalossa on kuitenkin tärkeitä verisuoni- sekä hermorakenteita, joten radiologilta edellytetään kainalon anatomian tuntemusta. Tavallisemmin yksittäiset metastaatit sijaitsevat kainalon alaosissa, useimmiten ison rintalihaksen reunan läheisyydessä.

Imusolmukkeen neulanäyte otetaan ennen rintasyövän leikkausta silloin:

- Kun cT1-cT2 ( $\leq 50$  mm) tasoisessa primaarisyövässä rintasyövän puoleisessa kainalossa on puolieroa niin, että useammassa kuin yhdessä imusolmukkeen kuorikerroksessa on yli 3 mm paksuuntuma, tai yhden imusolmukkeen morfologia on epäilyttävä. Morfologia on epäilyttävä seuraavissa tapauksissa: dislokoitunut tai hävinnyt hilum, kuorikerroksen fokaalinen eksentrisen tai konsentrisen yli 3 mm paksuuntuma. (Ks. [Neoadjuvanttihoito](#)); (Ks. [Kainalokirurgia](#)).
- Mikäli kyseessä on cT3- (yli 50 mm) tai cT4- tasoinen tauti tai rintasyövän paikallisresidiivi ja kainalossa on vähintään yksi epäilyttävä imusolmuke (kuorikerros  $\geq 3$  mm, tai epäilyttävä morfologia).
- Kun on kliinisesti epäilyttävä, selkeästi palpoituva imusolmuke biopsoidaan aina.

Preoperatiivisesti, mikäli kuvantamisessa kyseessä on unifokaalinen cT1 ( $\leq 2$  cm) tai laaja DCIS ja potilas on iältään  $\geq 55$ v, niin moniammatillisen kokouksen päätöksellä voidaan vartijaimusolmukkeen kirurginen biopsia jättää tekemättä, jos ipsilateraalirinnan kainaloimusolmukkeiden UÄ-löydös on täysin normaali. Kainalon status tulkitaan normaaliksi silloin, kun kuorikerros on tasainen ja  $\leq 2$  mm, ja tästä lausunnossa tulee olla erillinen maininta.



## Rintojen magneettikuvaus

Rintojen magneettikuvaus (MRI, magnetic resonance imaging) on kuvantamistutkimuksista sensitiivisin invasiivisen syövän toteamisessa, mutta spesifisyys on alhainen. Magneettikuvauksella on taipumus yliarvioida syövän laajuutta, jolloin vaarana on potilaan ylihoito, minkä vuoksi lisälöydökset tulee varmistaa neulanäytteillä, joko UÄ- tai MRI-ohjatusti. Magneettikuvausta ei suositella tehtäväksi rutiinisti kaikille rintasyöpäpotilaille.

Magneettikuvauksen sensitiivisyys on matalampi DCIS:ssa kuin invasiivisessa karsinoomassa johtuen pääosin pienistä magneettikuvauksessa erottumattomista DCIS-fokuksista. Magneettikuvaus on silti mammografiaa sensitiivisempi myös DCIS-diagnostiikassa. Mammografia, ultraäänitutkimus ja magneettikuvaus eivät ole erikseen tai yhdistettynäkään täysin luotettavia DCIS:n laajuuden arvioimisessa. Usein DCIS:n ympärillä on runsaasti benignejä proliferatiivisia muutoksia, jotka voivat latautua magneettikuvauksessa, ja näiden erottaminen DCIS:sta on vaikeaa, ellei mahdotonta. Vääriä positiivisia tuloksia on raportoitu 11–28 % ja vääriä negatiivisia 17–28 %. DCIS-diagnostiikassa magneettikuvausta tulisi käyttää siis harkiten ja vain ongelmatilanteissa.

## Magneettikuvauksen hyväksytyjä käyttöaiheita

1. Tilanteet, joissa kolmoisdiagnostiikan löydökset ovat ristiriitaisia, tai mammografia- ja ultraäänilöydös ovat vaikeita tulkita tai taudin laajuutta rinnassa ei voida luotettavasti arvioida ennen säästävää syöpäleikkausta erityisesti premenopausaalisilla naisilla.
2. Kainalometaasointi, jos primääri rintatuumori on tuntematon
3. Tuumorin vasteen arviointi neoadjuvanttihoitolle
4. Magneettikuvausseuranta suositellaan potilaille, joilla on korkea rintasyöpäriski ([Ks. Perinnöllinen rintasyöpää](#)). Mammografiaa suositellaan vuosittain 35 ikävuodesta alkaen MRI:n yhteydessä jäljempänä olevan Taulukko 1:n mukaisesti.

## Neoadjuvanttihoidon seuranta

Rintasyövän neoadjuvanttihoidon seurannassa rintojen varjoainetehosteinen magneettikuvaus on mammografiaa ja ultraäänitutkimuksia tarkempi. MRI on ensisijainen

kuvantamismenetelmä monipesäkkeisen sekä huonosti rajautuvan diffuusin syövän seurannassa. Korkein negatiivinen ennustearvo saavutetaan kolmoisnegatiivisissa ja HER2 -positiivisissa taudeissa kun taas hormoniposiivisissa alatyypeissä MRI suoriutuu heikommin. Varjoainemammografian käyttöä suositellaan, mikäli MRI ei teknisesti onnistu.

Hoidon aikainen vastearvio voidaan tehdä myös ultraäänitutkimuksella, mm. jos solitaari massatumori ultraäänellä rajautuu hyvin ja mitat vastaavat magneettikuvauksen mittoja, mutta silloinkin stabiilia tilannetta tai progressiota epäiltäessä suositellaan täydentävää magneettikuvausta.

Ennen neoadjuvanttihoidon aloitusta tehdään rintojen magneettikuvaus (ns. 0-magneetti) ja tarvittaessa vartalon tietokonetomografia metastasoinnin poissulkemiseksi. Vastearvio tehdään kahden sytostaattisyklin välein ja/tai hoitoa muutettaessa. Magneettikuvausprotokolla voi olla normaalia lyhyempi, esim. T2 ax + T1 dynaaminen varjoainesarja. Kuvantamisen vastearviossa mitataan tehostuvan tuumorialueen ja/tai monipesäkkeisessä taudissa erillisten massatumoreiden kokoa. Kuvantamisella seurataan myös imusolmukkeiden vastetta hoidoille.

Ennen leikkausta tehdään rintojen magneettikuvaus-kontrolli, ainakin jos potilaalle on suunniteltu rintaa säästävä leikkaus.

Hoitovasteen arvioinnissa käytetään RECIST kriteereitä:

- **CR:** Täydellinen vaste (complete response): tuumori häviää
- **PR:** Osittainen vaste (partial response): pisimpien akselimittojen summan pieneneminen >30 % lähtötilanteesta
- **PD:** Progressiivinen tauti (progressive disease): mittojen suureneminen >20 % pienemmästä mitasta hoidon aikana
- **SD:** Stabiili tuumori/ei vastetta (stable disease): ei merkittävää muutosta (ei täytä em. kriteereitä)

Tuumori tai esimerkiksi monipesäkkeisen alueen reunat tulee merkitä klipsillä hoitojen alkuvaiheessa. Klipsimerkintä sekä preoperatiivinen merkintä suunnitellaan yhdessä rintakirurgin kanssa. Klipsimerkintä auttaa preoperatiivisessa tuumorimerkinnässä, jos kuvantamisessa on tullut täydellinen hoitovaste. Jos potilaalle tehdään mastektomia, täytyy myös mastektomiapreparaatti kuvata ja radiologin tulee merkitä klipsi ja/tai tuumorijänne ja mahdolliset mikrokalkit patologia varten.



## Erikoistilanteet rintadiagnostiikassa

- Suurentuneeseen rintasyöpävaaraan viittaavat riskileesiot poistetaan joko kirurgisesti tai valikoidusti perkutaanisesti kokoneen rintaradiologin toimesta, jolloin varmistetaan, ettei muutosalueella ole syöpää. Lobulaarisen neoplasian variantit (komedonekroosia sisältävät tai pleomorfiset) poistetaan aina kirurgisesti. Muutokset, joiden paksuneulabiopsiassa on atyyppinen duktaalinen hyperplasia (ADH) poistetaan pääsääntöisesti kirurgisesti. Mikäli atypiaa sisältävä muutos onkin VAB:n yhteydessä kokonaisuudessaan poistettu, voidaan hyvin valikoiduissa tapauksissa moniammatillisen kokouksen päätöksellä jäädä seurantaan. Seurannan käytänteistä tai sen tiheydestä ei ole varmaa tieteellistä näyttöä, mutta esimerkiksi VAB/VAE:n (vakuumi-avusteinen ekskisio) jälkeen ADH voidaan seurata vuosittain 5 v, jonka jälkeen harkitusti 2v välein, esim. seulonnassa. Seulonnassa sattumalöydöksenä diagnosoitu radial scar (RS)/ kompleksi sklerosoiva leesio (CSL) ei yleensä vaadi erityistä seurantaa VAE:n jälkeen ja muutokset, joiden yhteydessä löytyy atypiaa, seurataan 2 vuoden välein, eli seulontaikäiset seulonnassa.

VAB:lla voidaan poistaa makroskooppisesti näkyvä pesäke tai mikrokalkkiryhmä ja saada edustavat kudospäytteen tarkempaa histopatologista tutkimusta varten. VAE voi korvata kirurgisen avobiopsian ja sillä tarkoitetaan näkyvän muutoksen ja sen ympäristön poistoa ja vaatii yleensä ainakin 12 näytettä 7G-kokoisella neulalla, eli vähintään 4 grammaa kudospäytettä (Taulukko 2).

- Patologisen rintaeritteen perustutkimukset ovat anamneesin, inspektion ja palpaation lisäksi mammografia ja ultraäänitutkimus sekä tarpeen mukaan spottisuurenuskuvat retroareolaaritalasta. Nännieritteen sytologista tutkimusta ei suositella. Duktografia (galaktografia) on ensisijainen täydentävä tutkimus. Duktografiaohjatuksi voidaan tarvittaessa ottaa perkutaanisesti stereotaktiset histologiset näytteet. Duktografian tavoitteena on näyttää mahdollisesti taustalla olevan patologisen prosessin sijainti ja sen laajuus. Duktografian negatiivinen tulos ei sulje pois mikroskooppista papillomatoosia tai maligniteettia. Rintojen magneettikuvausta voidaan harkita, mikäli duktografia ei teknisesti onnistu esimerkiksi vetäytyneen nännin vuoksi tai duktografialöydös on normaali eikä selitä jatkuvaa veristä vuotoa.

- Benigni fibroadenooma (FA) voi kasvaa lyhyessäkin ajassa. Fibroadenooma voi olla vaikeaa erottaa fylloidituumorista biopsianäytteiden perusteella. Epäilyttävä löydös johtaa VAE- tai kirurgiseen poistoon. Myös nopeasti kasvava (yli 20% 6kk aikana), oireileva tai yli 3 cm kokoinen FA tulee biopsoida ja lähettää rintakirurgin arvioon perkutaanista tai kirurgista poistoharkintaa varten.

Alle 25-vuotiaan naisen kooltaan alle 3 cm FA muutoksia ei tarvitse biopsoida tai seurata edellyttäen, että FA ei ole kliinisesti epäilyttävä (esimerkiksi kova tai rosopintainen) ja täyttää kaikki seuraavat benignit, ns. Stavrosin UÄ-kriteerit: horisontaalisesti orientoitunut eli sivumitta on suurempi kuin AP-mitta; lievästi niukka- tai isokaikuinen ja on tasarakenteinen; reuna on tarkkarajainen; korkeintaan 3 pehmeää lobulaatiota; potilas ei kuulu korkean riskin ryhmään.

Bilateraaliset multippelit tyypilliset FA:t (ks. kriteerit yllä) kaiken ikäisillä luokitellaan hyvänlaatuisiksi, eivätkä vaadi jatkotoimenpiteitä. Mikäli  $\geq 25$ v. naisella toispuoleisesti rinnassa on useita FA:ia, niin niistä biopsoidaan ainakin kookkain, eniten epäilyttävä. Muut FA:t seurataan UÄ:llä kasvutaipumuksen arvioimiseksi 6 kk kuluttua.

- Oireileva tavallinen kysta tyhjenetään ohuella neulalla ja hoidetaan ilmalla. Komplisoituneet kystat (kystassa on lisäkaikuja) varmistetaan aspiraatiolla. Vain verinen saalis tutkitaan sytologisesti, ja tarvittaessa kystan alue merkataan klipsillä, joka auttaa alueen poistossa myöhemmin. Potilas, jolla todetaan verta sisältävä kysta tulee lähettää rintakirurgille. Kompleksikysta, jossa on paksu väliseinä ( $\geq 0,5$  mm), tai solidia komponenttia sisältävä kysta biopsoidaan / lähetetään rintakirurgin arvioon. Nämä joko poistetaan perkutaanisesti VAB:lla, kirurgisesti tai niistä otetaan perkutaanisesti histologiset näytteet klipsimerkkausvalmiudessa ennen kirurgista poistoa. Postmenopausaalisten naisten yksittäinen mikrokystaklusteri mieluummin biopsoidaan kuin jäädään seuraamaan, koska näin suljetaan pois DCIS:n mahdollisuus.

- Pagetin tauti on nännin alueen maligni ihomuutos, jossa on histologisesti karsinomasoluja intraepidermaalisesti. Pagetin tautiin liittyy joko invasiivinen tai in situ-karsinooma yli 90 %:lla potilaista. Karsinooma voi olla myös perifeerinen tai multisentrinen. Kaikille potilaille tulisi tehdä mammografia ja ultraäänitutkimus. Mikäli nämä tutkimukset ovat negatiivisia tai suunnitellaan rinnan sentraalista osaresektiota, harkitaan preoperatiivista magneettikuvausta.





- Oireettoman potilaan proteesirinnan kuvantamisseuranta ei ole perusteltua. Oireilevan proteesirinnan ensisijainen tutkimus on UÄ. Mikäli löydöksenä on uusi effuusio yli vuoden kuluttua proteesin laitosta voidaan nestekertymä kokeneen rintaradiologin toimesta tyhjentää ja lähettää tuorenäytteenä lymfoomapatologille. Patologialla nesteestä tehdään CD-30 värjäys anaplastisen suurisoluisen lymfooman poissulkemiseksi. Magneettikuvausta voidaan harkita ongelmatilanteissa, esim. jos epäillään silikoniproteesin ruptuuraa ja UÄ-löydös jää epävarmaksi, tai jos rinnassa on kolmoisdiagnostiikan perusteella epäselviä löydöksiä. Ruptuuraa epäiltäessä magneettikuvauksessa käytetään silikoni-implantin edellyttämiä sekvenssejä ja vain tarvittaessa epäselvissä tapauksissa tehdään myös varjoainetehosteinen dynaaminen tutkimus.

## Rintasyöpöpotilaan kuvantamisseuranta

Seurannan kuvantamissuunnitelma tehdään postoperatiivisessa rintameetingissä. Seuranta jatkuu korkeintaan noin 75 - 80-vuotiaaksi ja arvioidaan aina tilannekohtaisesti potilaan yleiskunnon mukaan (elinajanodote >5-10 vuotta).

Seurannan perustutkimuksena on mammografia ja vain harkituissa tilanteissa lisäksi UÄ. UÄ:n tarve arvioidaan pääsääntöisesti rinnan residiiviriskin ja tiiviyden perusteella. Seurantamuotoa arvioidaan aktiivisesti seurannan aikana. Ensimmäisten 5 vuoden seurannan jälkeen mammografiatutkimus joka toinen vuosi.

Ablaatio/ rekonstruktiorinta eivät tarvitse rutiininomaista kuvantamisseurantaa. Jäljellä olevaa rintaa seurataan mammografialla joka toinen vuosi, esimerkiksi seulonnassa.

Rintasyövän sairastanutta miestä seurataan pääsääntöisesti kliinisesti. Säästävän leikkauksen jälkeen voidaan harkita hoidetun rinnan mammografiaa 5 - 10 vuoden ajan, erityisesti mikäli miehellä on todettu BRCA-geenivirhe ja merkittävä gynekomastia.

Kohtalaisen tai korkean rintasyöpäriskin omaavia rintasyövän sairastaneita seurataan erillisen ohjeistuksen mukaisesti. ([Ks. Riskiseurantataulukko](#)).

Tämä rinnan residiivin riskiperusteinen seurantasuositus koskee **oireettomia** säästävästi leikattuja rintasyöpöpotilaita.

### Matala uusiutumiseriski:

- Mammografia 2 vuoden välein, esimerkiksi seulontaikäiset seulonnassa

- DCIS
- T1a (2–5 mm) ja 1b (6–10 mm), HER2-negatiivinen ja vahvasti hormonireseptoriposiitiivinen

### **Korkea uusiutumisariski:**

- Mammografia yleensä vuosittain, mutta harkituissa tapauksissa joka toinen vuosi. Moniammatillisen kokouksen harkinnan perusteella myös mammografiaseulontaa voidaan hyödyntää kuvantamisseurannan toteutuksessa.

- Mikäli hoidetun rinnan mammografia on vaikeatulkintainen, esimerkiksi tiiviysluokka D, niin lisänä UÄ ensimmäisten 5 vuoden ajan:

- Kolmoisnegatiiviset (ei T1a)
- HER2-positiiviset (ei T1a)
- Rinnan residiivit (jos residiivirintaa ei ole poistettu)
- Säästävästi leikattu T3-T4
- <40 vuotiaat

### **Keskikorkea uusiutumisariski**

-Muut rintasyöpään sairastuneet, jotka eivät täytä edellä mainittuja kriteereitä. Mammografiaseuranta 1–2 vuoden välein erikoissairaanhoidossa tai avoterveydenhuollossa, moniammatillisen kokouksen suosituksen perusteella. Seulontaikäisten mammografiaseuranta joka toinen vuosi seulonnassa. Mikäli mammografia on vaikeatulkintainen, esimerkiksi tiiviysluokka D, niin lisänä UÄ ensimmäisten 5 vuoden aikana

UÄ tutkimuksessa tarkistetaan myös kainalot sekä infra- ja supraklavikulaarialueet.

MRI-seuranta on harvoin tarpeen ja koskee lähinnä korkean perinnöllisen rintasyöpäriskin omaavia potilaita tai hyvin nuoria rintasyöpäpotilaita. Riskinarvio ja kuvantamismenetelmän arvio on tarpeen tehdä tietyin väliajoin, esimerkiksi 10 vuoden välein.



**Taulukko 1: Suositus riskipotilaiden kuvantamisseurannasta**

<b>Ikäryhmät</b>	<b>Matala riski</b>	<b>Kohtalainen riski<sup>‡</sup></b>	<b>Korkea riski<sup>&amp;</sup></b>
25-34	-	-	MRI <sup>!</sup>
35-39	-	-	MRI+ mammografia <sup>‡</sup>
40-49	-	Mammografia* <sup>+</sup>	MRI+ mammografia
50-59	Seulontamammografia	Mammografia*	MRI+ mammografia
60-70	Seulontamammografia	Seulontamammografia	Mammografia*
70+			#Mammografia joka toinen vuosi

**&Korkean riskin naiset ja transmiehet (rintakudos tallessa; Seuranta erikoissairaanhoidossa):**

- Korkean riskin geenimutaation kantajat ja heidän ensimmäisen asteen testaamattomat sukulaiset: MRI vuosittain 25 vuoden iästä alkaen.<sup>!</sup> Tapauskohtaisesti  $\geq 20$  vuoden iästä, jos esimerkiksi 1.asteen sukulainen sairastunut < 25-vuotiaana. Raskauden aikana UÄ-seuranta MRI:n sijaan. UÄ-tutkimusta ei tehdä rutiinisti, jos tehdään MRI. Bilateraalisen mastektomian jälkeen ei kuvantamisen rutiiniseurantoja. Korkean riskin transnaiset, joilla anamneesissa hormonaaliset hoidot  $\geq 5$  vuoden ajan seurataan mammografialla, ei MRI:lla. <sup>‡</sup> BRCA1 harkitusti mammografia vasta 40 vuoden iästä alkaen ja 35-39 vuotiaat harkitusti vain MLO-projektio.
- TP53-geenivirheen kantajalle ei tehdä säteilytutkimuksia, ainoastaan MRI 20 vuoden iästä alkaen niin kauan kuin yleisvointi pysyy hyvänä (elinajanodote >5-10 vuotta)
- CDH1; PTEN; PALB2: 5 vuotta aiemmin kuin suvun nuorin sairastunut, alkaen aikaisintaan 25-vuotiaana ja viimeistään 30-vuotiaana
- potilaat, joille annettiin mediastinaalinen tai koko vartalon/rintakehän sädehoito  $\leq 30$  vuoden iässä ja rinnat sädekeittäalueella ja annoksella  $\geq 10$ Gy: vuosittain rintojen MRI 25v iästä alkaen mutta aikaisintaan 8 vuotta sädehoidon päättymisen jälkeen.
- NF1 potilaat kuuluvat vuosittain MRI seurantaan 30-49 vuotiaana ja mammografia kuten korkeassa riskiryhmässä 49 vuotiaaksi, jonka jälkeen seulontamammografia.

**<sup>‡</sup>Kohtalaisen riskin ryhmään kuuluvat naiset tai transmiehet, joilla:**

- on todettu LCIS. Harkitusti ADH-diagnoosin jälkeen
- on sukurasitteen tai kliinisen genetiikan yksikön arvion perusteella keskikorkea sairastumisriski, esim. jos on sukurasite ilman todettua geenivirhettä.
- \*Mammografia voidaan aloittaa jo 30-vuotiaanakin, jos tämä on sukutausta huomioiden aiheellista. Seuranta aloitetaan yleensä 5 vuotta aikaisemmin kuin suvun nuorin jäsen on sairastunut. **Seurannat avoterveydenhuollossa seulontaa hyödyntäen.**
- \* Vuosittain. Mikäli mammografia on vaikeatulkintainen, esimerkiksi tiiviysluokka D, niin voidaan harkita UÄ-tutkimusta ja silloin sen yhteydessä harkitusti vain MLO-projektio. Tarvittaessa MRI, jos molemmat mammografia ja UÄ ovat vaikeita tulkita. Säteilyaltistuksen mukaisesta oikeutuksesta on laadittava kyseistä henkilöä koskeva erityinen kirjallinen perustelu.

<sup>+</sup>*Allogeenisen kantasolusiirron läpikäyneet potilaat:* Mammografia vuosittain 40 vuoden iästä alkaen, mutta aikaisintaan 5 vuotta kantasolusiirron jälkeen; seulontaikäiset seuranta seulontamammografialla.

#Mammografia joka toinen vuosi, niin kauan kun varhaisdiagnostiikasta katsotaan olevan hyötyä, eli noin 75-80-vuotiaaksi (elinajanodote > 5-10v). Muuten seurantatutkimukset tai niiden yhdistelmät aina vuosittain.

**Taulukko 2: Toimintastrategia riskimuutosten jatkotoimenpiteistä erilaisten radiologisten rintabiopsioiden yhteydessä**

Riskimuutos	PNB-Diagnoosi	VAB-Diagnoosi
ADH	Leikkaushoito.	Leikkaushoito. VAE tai seuranta moniammatillisen kokouksen päätöksellä, jos esim. näkyvä muutos on kokonaan poistettavissa (yleensä <15 mm kokoiset)/poistettu.
FEA	VAB/VAE ensisijaisesti, jos näkyvä muutos on lähes kokonaan poistettavissa (>90%).	Seuranta (seulontaikäiset seulonnassa) jos näkyvä muutos on lähes kokonaan poistettu (>90%). VAE-harkinta. Laajoissa muutoksissa leikkaushoidon harkinta
Lobulaari-neoplasia	VAB/VAE ensisijaisesti, jos näkyvä muutos on kokonaan poistettavissa tai leikkaushoito	VAE tai seuranta moniammatillisen kokouksen päätöksellä, jos esim. näkyvä muutos on kokonaan poistettavissa/poistettu. Leikkaushoito.
papilloomat	VAB/VAE ensisijaisesti tai leikkaushoito	Ei jatkoa, jos muutos on kokonaan makroskooppisesti poistettu.
Fylloidituumori (ei atypia/ei borderline)	Leikkaushoito	leikkaushoito (sattumalöydökset voi jäädä seuraamaan, jos on kokonaan makroskooppisesti poistettu)
RS/CSL	VAE ensisijaisesti jos näkyvä muutos on kokonaan poistettavissa tai leikkaushoito.	Seuranta (mammografia 2 vuoden välein), jos ei ADH ja näkyvä muutos on kokonaan poistettu. VAE harkinta.
Sellulaarinen fibroadenoma	VAE, jos näkyvä muutos on kokonaan poistettavissa tai leikkaushoito	VAE-harkinta. Seuranta, jos näkyvä muutos on kokonaan poistettu ja lopullisessa histologisessa tutkimuksessa benigni fylloidituumori.

ADH: atyyppinen duktaalinen hyperplasia; PNB: paksuneulabiopsia; VAB: vakuumiaspiraatiobiopsia; FEA: Litteä (Flat) epiteliaalinen atypia; VAE: vakuumiaspiraatioekskisio; RS/CSL: "Säteittäinen arpi" ja "monimuotoiset sklerosoivat" muutokset (Radial scar and complex sclerosing lesions).



*Kirjallisuutta:*

1. D'Orsi CJ, Sickles EA, Mendelson EB, ym. ACR BI-RADS® Atlas, Breast Imaging Reporting and Data System. Reston, VA, American College of Radiology; 2013.
2. Koskivuo I, Lääperi A-L, Elberkennou J, ym. Rintojen magneettikuvaus rintasyövän tarkentavassa diagnostiikassa. Halo katsaus. *Suomen Lääkärilehti* 2012;67(9):692–8.
3. Leenders M, Kramer G, Belghazi K, Duvivier K, van den Tol P, Schreurs H. Can We Identify or Exclude Extensive Axillary Nodal Involvement in Breast Cancer Patients Preoperatively? *J Oncol.* 2019 Nov 22;2019:8404035.
4. Banys-Paluchowski M, Gasparri ML, de Boniface J, ym. Surgical Management of the Axilla in Clinically Node-Positive Breast Cancer Patients Converting to Clinical Node Negativity through Neoadjuvant Chemotherapy: Current Status, Knowledge Gaps, and Rationale for the EUBREAST-03 AXSANA Study. *Cancers (Basel).* 2021 Mar 29;13(7):1565.
5. Gonzalez V1, Sandelin K, Karlsson A, ym. Preoperative MRI of the breast (POMB) influences primary treatment in breast cancer: a prospective, randomized, multicenter study. *World J Surg.* 2014 Jul;38(7):1685-93.
6. Houssami N, Turner RM. Staging the axilla in women with breast cancer: the utility of preoperative ultrasound-guided needle biopsy. *Cancer Biol Med.* 2014 Jun;11(2):69-77.
7. Evans A, Trimboli RM, Athanasiou A, ym. European Society of Breast Imaging (EUSOBI), with language review by Europa Donna–The European Breast Cancer Coalition. Breast ultrasound: recommendations for information to women and referring physicians by the European Society of Breast Imaging. *Insights Imaging.* 2018 Aug;9(4):449-461.
8. Sardanelli F, Boetes C, Borisch B, ym. Magnetic resonance imaging of the breast: recommendations from the EUSOMA working group. *Eur J Cancer.* 2010 May;46(8):1296-316.
9. Elfgren C, Leo C, Kubik-Huch RA, ym. Third International Consensus Conference on lesions of uncertain malignant potential in the breast (B3 lesions). *Virchows Arch.* 2023 Jul;483(1):5-20.
10. Gentilini OD, Botteri E, Sangalli C, ym. Sentinel Lymph Node Biopsy vs No Axillary Surgery in Patients With Small Breast Cancer and Negative Results on Ultrasonography of Axillary Lymph Nodes: The SOUND Randomized Clinical Trial. *JAMA Oncol.* Published online September 21, 2023. doi:10.1001/jamaoncol.2023.3759
11. Gail MH. Choosing Breast Cancer Risk Models: Importance of Independent Validation. *J Natl Cancer Inst.* 2020 May 1;112(5):433-435.

## PATOLOGIAN ALAN TUTKIMUKSET

PÄIVI HEIKKILÄ ja VESA KÄRJÄ

### Paksuneulabiopsia

Paksuneulabiopsia on ensisijainen diagnostinen tutkimus tutkittaessa hyvänlaatuisia tai pahanlaatuisia rintamuutoksia. Mikrokalkkipesäkkeiden tutkimuksessa suositellaan vakuumbiopsioiden ottamista. Histologisesti varmistettu preoperatiivinen diagnoosi vähentää jääleiketutkimuksen tarvetta ja mahdollistaa riittävän laajuisen rintarauhasen toimenpiteen sekä kainaloimusolmukeleikkauksen viiveettömän suorituksen.

Paksuneulabiopsioista voidaan tehdä hormonireseptori-, Ki67- ja HER2-värjäykset.

Värjäykset uusitaan leikkauspreparaatista, jos karsinoma on kolmoisnegatiivinen, jos nuorella potilaalla on erilaistumisasteeltaan gradus 3 karsinoma tai jos leikkauspreparaatista löytyvän karsinoman morfologia poikkeavaa selvästi biopsiasta. Värjäykset uusitaan myös, jos kyseessä on residiivikarsinoma tai metastaasi.

### Pikanäytetutkimus

Pikanäytetutkimusta rintatuumorista voidaan käyttää, jos kasvaimesta ei ole preoperatiivista, neulatutkimuksilla varmistettua diagnoosia. Sitä ei kuitenkaan suositella ensisijaiseksi diagnostiseksi menetelmäksi.

Vartijaimusolmuke voidaan tutkia leikkauksen aikana pikanäytteenä tai formaliinifiksaation jälkeen paraffinileikkeinä. Vartijaimusolmukkeen ympäriltä poistetaan rasva mahdollisimman tarkasti. Imusolmuke viipaloidaan kohtisuoraan pituusakselia mahdollisimman ohuiksi siivuiksi (1–2 mm). Kaikki siivut otetaan näytetutkimukseen joko jää- tai paraffinileikkeiksi. Sytokeratiinivärjäyksestä on apua metastaasien löytämisessä etenkin lobulaarisessa karsinoomassa.

### Leikkauspreparaatin käsittely

Leikkausresekaatti tuodaan patologian laboratorioon tuoreena suunnat merkittyinä langoin, klipsein tai piirroksella. Patologi mittaa resekaatin ja maalaa resektiopinnat eri väreillä, minkä jälkeen resekaatti viillellään fiksaation nopeuttamiseksi. Kasvaimen koko mitataan (mm)



samoin kuin etäisyydet sivuresektio-pintoihin (mm). Fiksaation jälkeen (tai tuorevaiheessa) patologi ottaa edustavat näytteet, joiden ottopaikat dokumentoidaan piirroksen tai digikuvaan. Marginaalien määrittämisessä voidaan käyttää useita lähestymistapoja. Mikäli preparaatti lähetetään kauemmas patologian laboratorioon, kirurgin on syytä tehdä viiltoja tuumorialueelle optimaalisen fiksaation, luotettavan diagnoosin sekä reseptorimääritysten varmistamiseksi. Leikkauspreparaattia tutkivalla patologilla tulee olla tiedossa myös preoperatiivisen kuvantamisen löydökset (mikrokalkkialueiden lokalisaatio ja laajuus, tuumorien multifokaalisuus ja lokalisaatio) ja mahdollisuuksien mukaan myös mammografiakuva preparaatista sekä kirurgin tai radiologin tekemä piirros.

Patologi tai koulutettu bioanalytikko dissekoi formaliinissa fiksoidusta kainaloevakuatiopreparaatista kaikki imusolmukkeet näytteeksi. Imusolmukkeita tulisi löytää yli kymmenen kappaletta. Rintasyöpäkaavakkeen käyttöä suositellaan.

## Rintasyövän histologinen luokitus

Luokitus perustuu WHO:n uusimpaan luokitukseen sekä invasiivisten karsinoomien, että in situ-karsinoomien osalta. Poistomarginaalit on syytä ilmoittaa kaikista invasiivista karsinoomista ja duktaalista in situ-karsinoomasta (DCIS). Invaasioepäilyssä voidaan tehdä immunohistokemiallinen värjäys käyttämällä myoepitelialisolvasta-aineita. Mikroinvaasion (alle 1 mm) määrittämisessä syvemmät leikkeet ja myoepiteelin markerit ovat suositeltavia.

- Invasiivinen karsinooma, ei erityinen tyyppi (Invasive breast carcinoma of no special type, duktaalinen karsinooma) on yleisin rintasyövän alatyyppi (70–80 % invasiivisista syövistä).
- Jos yli 25 % kasvainsoluista on intraduktaalista, ja sitä esiintyy myös varsinaisen tuumorin ulkopuolella, annetaan lisämääreeksi EIC (extensive intraductal component).
- Invasiivisista karsinoomista lobulaarista tyyppiä on noin 10–15 %.
- Lobulaarisen ja duktaalisen karsinooman erotusdiagnoosiikka voi helpottaa e-cadherin värjäys, joka on useimmiten negatiivinen tai alentunut lobulaarisessa karsinoomassa.
- Tubulaarisessa, kribiformisessa ja musinoosissa karsinoomassa soluatypia on yleensä vähäistä, ja muutkin ennustetekijät viittaavat yleensä suotuisaan ennusteeseen.

- Invasiivinen mikropapillaarinen karsinooma on suonihakuinen ja altis leviämään kainalon imusolmukkeisiin.
- Invasive carcinoma of no specific type with basal cell and medullary pattern karsinoomassa soluatypia on huomattavaa, mutta ennuste ei oleellisesti poikkea invasiivisen duktaalisen karsinooman ennusteesta.
- Harvinaisempia alatyyppejä ovat metaplastiset sekä sylkirauhastyypiset karsinoomat, jotka ovat lähes aina hormoni reseptorinegatiivisia.
- Nännin Pagetin tauti luokitellaan erikseen. Histologisesti siinä todetaan intraepidermaalaisia kasvainsoluja. Yleensä muutokseen liittyy duktaallinen in situ-karsinooma tai invasiivinen karsinooma.
- Muita harvinaisia rinnan pahanlaatuisia kasvaimia ovat sarkoomat, lymfoomat ja geneettiset kasvainsyndroomat.
- WHO:n luokituksessa on kaksi uutta alaluokkaa: mucinous cystadenocarcinoma ja tall cell carcinoma with reversed polarity





## Rintasyövän pTNM-levinneisyysluokitus

**T = primaarikasvain; p = patologisanatomisesti varmistettu**

- pTX** Primaarikasvaimen kokoa ei ole voitu määrittää
- pT0** Ei viitteitä primaarikasvaimesta
- pTis** Karsinooma in situ
- pTis(DCIS)** Duktaalinen in situ karsinooma
- pTis(LCIS)** Lobulaarinen in situ karsinooma
- pTis(Paget)** Pagetin tauti, johon ei liity in situ tai invasiivista karsinoomaa. Muutoin luokitus niiden perusteella.
- pT1** Kasvaimen suurin läpimitta enintään 2 cm (suurimman pesäkkeen perusteella; voi olla multifokaalinen; ei lasketa yhteen)
- pT1mi** Mikroinvaasion läpimitta ei ylitä 1 mm
- pT1a** Kasvain suurempi kuin 1mm mutta  $\leq 5$  mm
- pT1b** Suurempi kuin 5 mm mutta  $\leq 10$  mm
- pT1c** Suurempi kuin 10 mm mutta  $\leq 20$  mm
- pT2** Kasvaimen suurin läpimitta 21–50 mm
- pT3** Kasvaimen suurin läpimitta yli 50 mm
- pT4** Minkä tahansa kokoinen kasvain, joka kasvaa suoraan ihoon tai rintakehän seinämään. Rintakehän seinämään kuuluvat kylkiluut, kylkivälilihakset ja musculus serratus anterior, mutta ei musculus pectoralis. Ihossa pelkkä dermis-infiltraatio ei riitä luokkaan T4.
- pT4a** Kasvain on kiinnittynyt rintakehän seinämään
- pT4b** Haavauma, saman rinnan alueella olevat satelliittipesäkkeet tai appelsiini-iho (peau d'orange)
- pT4c** pT4a ja pT4b yhdessä

**pT4d** Inflammatorinen (tulehduksellinen) karsinooma

### **N = alueelliset imusolmukkeet**

Mikäli luokitus perustuu vain vartijaimusolmukkeiden tutkimukseen, käytetään lisämäärettä sentinel node, esimerkiksi pN0(sn)

**pNX** Imusolmukkeita ei voitu tutkia (esim. poistettu aiemmin)

**pN0** Ei metastasointia paikallisiin imusolmukkeisiin

**ITC** (isolated tumor cells, yksittäiset kasvainsolut imusolmukkeessa) luokitellaan pN0. Tällöin kasvainsolut ovat yksittäin tai muutaman solun rykelmässä, jonka koko ei ylitä 0,2 mm, tai metastaattisten solujen määrä on alle 200. ITC löytyy usein vain immunohistokemiallisissa värjäyksissä.

**pN0(i-)** Morfologisessa tutkimuksessa ei todeta yksittäisiä kasvainsoluja (ITC)

**pN0(i+)** Morfologisessa tutkimuksessa löydetään yksittäisiä kasvainsoluja (ITC)

**pN0(mol-)** Histologisessa tutkimuksessa ei todeta etäpesäkkeitä, ei-morfologisissa tutkimuksissa ei ITC-löydöstä

**pN0(mol+)** Histologisessa tutkimuksessa ei todeta etäpesäkkeitä, ei-morfologisissa tutkimuksissa ITC-löydös

**pN1** Etäpesäke 1–3 kainaloimusolmukkeessa tai mikroskopiassa todettu etäpesäke kliinisesti negatiivisessa parasternaalisessa vartijaimusolmukkeessa

**pN1mi** Mikrometastaasi  $> 0,2$  mm ja  $\leq 2$  mm ja/tai  $> 200$  solua, ei yli 2 mm

**pN1a** Etäpesäke 1–3 kainaloimusolmukkeessa (näistä ainakin yksi yli 2 mm)

**pN1b** Parasternaalisessa vartijaimusolmukkeessa mikroskopiassa todettu etäpesäke

**pN1c** pN1a ja pN1b yhdessä

**pN2** Etäpesäkkeitä 4–9 kainaloimusolmukkeessa tai kliinisesti todettu etäpesäke parasternaalisessa imusolmukkeessa, kun kainaloimusolmukkeissa ei kasvainta

**pN2a** Etäpesäkkeitä 4–9 kainaloimusolmukkeessa (ainakin yksi yli 2 mm)



**pN2b** Kliinisesti todettu metastaasi parasternaalisessa vartijaimusolmukkeessa, kun kainaloimusolmukkeessa ei ole kasvainta

**pN3** Metastaasit seuraavasti:

**pN3a** Etäpesäkkeitä yli 9 imusolmukkeessa (näistä ainakin yksi yli 2 mm) tai etäpesäke infraklavikulaarisissa imusolmukkeissa

**pN3b** Kliinisesti todettu etäpesäke parasternaalisissa imusolmukkeissa kainalon imusolmukemetastasoinnin yhteydessä, tai etäpesäkkeitä yli 3 kainaloimusolmukkeessa, kun kliinisesti negatiivisesta parasternaalisesta vartijaimusolmukkeesta löytyy mikroskopiassa etäpesäke

**pN3c** Etäpesäke supraklavikulaarisessa imusolmukkeessa

**M = etäpesäkkeet paikallisten imusolmukealueiden ulkopuolella**

**pM0** Ei etäpesäkkeitä

**pM1** Histologisesti varmennettu etäpesäke

**Rintasyövän stage (UICC)**

<b>Stage</b>	<b>T</b>	<b>N</b>	<b>M</b>
<b>0</b>	Tis	N0	M0
<b>IA</b>	T1	N0	M0
<b>IB</b>	T0, T1	N1mi	M0
<b>IIA</b>	T0, T1	N1	M0
	T2	N0	M0
<b>IIB</b>	T2	N1	M0
	T3	N0	M0
<b>IIIA</b>	T0, T1, T2	N2	M0
	T3	N1, N2	M0
<b>IIB</b>	T4	N0, N1, N2	M0
<b>IIIC</b>	Any T	N3	M0
<b>IV</b>	Any T	Any N	M1

## Rintasyövän biologiset alatyypit

Rintasyövät jaetaan neljään molekylaariseen ja geneettiseen alatyyppiin: luminaalinen A, luminaalinen B, kolmoisnegatiivinen (kolmoisnegatiivinen/basal like) ja HER2-positiivinen. Tämä luokitus on saatu geeniprofiilianalyseistä. Geeniekspressiomenetelmät eivät ole kuitenkaan laajassa kliinisessä käytössä. Karkea jako voidaan tehdä myös pelkästään estrogeeni- ja progesteronireseptoreiden (ER, PR), proliferaation (Ki67) ja HER2 määritysten perusteella.

Suurin osa karsinoomista on luminaalista A-tyyppiä. Luminaaliset karsinoomasolut näyttävät samanlaiselta kuin maitorauhasduktuksen sisemmät (luminaaliset) solut. Luminaalisissa A karsinoomissa ER ja/tai PR on positiivinen, HER2 on negatiivinen ja Ki67 on matala. Duktaalisia ja lobulaarisia karsinomia voi olla kaikissa molekulaarisissa alatyypeissä. Hyväennusteiset alatyypit kuten tubulaarinen, kribriforminen ja musinoottinen karsinooma lukeutuvat luminaaliseen A-tyyppiin.

Luminaalisissa B karsinoomissa ER ja/tai PR on positiivinen, HER2 on positiivinen tai negatiivinen, mutta Ki67 on korkea. Luminaaliset B karsinoomat ovat kookkaampia ja huonommin erilaistuneita kuin luminaaliset A karsinoomat, ja niihin liittyy usein *p53*-geenin mutaatio.

Kolmoisnegatiivisista karsinoomista ei löydy hormonireseptoreita (ER ja PR negatiiviset) eikä HER2 ole monistunut. Basal like-karsinoomien solut ovat fenotyypiltään samanlaisia kuin maitorauhasduktuksen ulommat (basaaliset) solut, jotka ovat sytokeratiini 5/6-positiivisia. Geeniekspressiotasolla kolmoisnegatiivisia karsinooman alatyyppejä on neljä: BLIA (basal-like immunoactivated), BLIS (basal-like immune-suppressed), mesenkymaalinen ja LAR (luminal androgen receptor). Suurin osa kolmoisnegatiivisista karsinoomista on basal like-tyyppiä ja suurin osa basal like-karsinoomista on kolmoisnegatiivisia.

Kolmoisnegatiivisilla karsinoomilla on huonompi ennuste kuin luminaalisilla A ja B karsinoomilla. Suurin alaryhmä kolmoisnegatiivisissa kasvaimissa on korkean graduksen invasiivinen duktaalinen karsinooma/ invasive NST. Ryhmään kuuluvat myös metaplastiset karsinoomat sekä karsinoomat, joissa on medullaarisia tai apokriinisia piirteitä. Matalan graduksen kasvaimia kolmoisnegatiivisessa ryhmässä ovat sylkirauhastyypiset kasvaimet, sekretorinen karsinooma, adenoidis-kystinen karsinooma, mukoepidermoidi sekä acinic cell carcinoma.

HER2-tyyppiset syövät ovat ER- ja PR-negatiivisia ja HER2-positiivisia. Näillä karsinoomilla on huono ennuste ilman HER2-reseptoriin kohdistuvaa liitännäislääkehoitoa.



## Invasiivisten karsinoomien ennustetekijät

Ennustetekijät ilmoitetaan PAD-lausunnossa ja mieluiten taulukkomuodossa.

- Kasvaimen suurin läpimitta mitataan mikroskooppilasilta (mm), jos kasvain mahtuu kokonaisuudessaan (makro)blokkiin. Jos kasvain ei mahdu blokkiin, niin halkaisija mitataan makroskooppisesti.
- Imusolmukemetastaasien määrä ilmoitetaan osuutena histologisesti tutkittujen imusolmukkeiden kokonaismäärästä (metastasoituneet/kokonaismäärä). HE-värjäys katsotaan riittäväksi, eikä immunohistokemiallisesti todetuilla pienillä metastaaseilla ole ennusteellista lisäarvoa.
- Karsinooman histologinen erilaistumisaste määritetään Scarff–Bloom–Richardsonin mukaan; hyvä (gradus I), kohtalainen (gradus II) tai huono (gradus III).
- Kasvainsolukon imu- tai verisuoni-invaasio sekä epidermisinvaasio (pT4) raportoidaan lausunnossa.
- Patologi tutkii immunohistokemiallisesti tehdyt estrogeenireseptori-, progesteronireseptori- ja proliferaatioantigeenivärjäykset (ER, PR, Ki67), ja raportoi tuloksen positiivisesti värjäytyneiden tumien prosenttiosuutena. ER- ja PR-värjäyksissä ilmoitetaan keskiarvo. Proliferaatio (Ki67) raportoidaan ilmoittamalla värjäytyneiden kasvainsolujen prosenttiosuus 1-100 % kaikista kasvainsolutumista hot spot -alueelta. Ki67-prosenttiosuuden ollessa matala (<10 %) digitaalisia kuvankäsittelyohjelmia voi käyttää apuna.
- HER2-onkogeenin yli-ilmentyminen määritetään ensin immunohistokemiallisesti, ja varmennetaan 2+ löydökset in situ-hybridisaatiolla. HER2-immunohistokemialliset värjäykset suositellaan raportoitavan prosenttiosuutena sekä numeerisena arvona 0, 1+, 2+ tai 3+. Matalaan tai ultramatalaan HER2- positiivisuuteen otetaan kantaa vain onkologin pyynnöstä.
- Multifokaalisissa karsinoomissa on suositeltavaa tehdä reseptorimääritykset useammasta tuumorista, mikäli näiden alatyypit ja gradus poikkeavat oleellisesti kookkaimmasta tuumoripesäkkeestä.
- ER-, PR-, Ki67- ja HER2 -määritykset ovat potilaan ennusteen ja hoidon kannalta erittäin tärkeitä, minkä vuoksi patologian laboratorion on osallistuttava sisäiseen ja ulkoiseen laaduntarkkailuun. Laboratoriomenetelmien lisäksi asiassa korostuu kudoksen oikea käsittely, erityisesti fiksaation aika ja laatu.

- Suomessa on otettu ICD-10-tautiluokituksen rinnalle eurooppalaisen harvinaissairauksien tietokanta Orphanetin harvinaissairauksille luoman Orpha-koodisto, jonka tavoitteena on parantaa harvinaissairauksien diagnostiikkaa ja hoitoa. Orphanetin tietokannasta löytyy koodit 9 harvinaiselle rintakasvaimelle. Orpha-koodi kirjataan patologian taulukkoon, josta klinikko rintasyöpädiagnoosin kirjauksen yhteydessä kirjaa Orpha-koodin.
- Geeniekspressiomentelmiä voidaan käyttää apuna päätöksenteossa ER+ ja HER2- syövässä, joille kliinisten riskitekijöiden perusteella hoitosuositus puoltaa solunsalpaajahoidoa, mutta riskilaskuri osoittaa siitä vain vähäistä lisähyötyä. ([Ks. Liitännäishoito](#)).

### Neoadjuvanttihoidon patologia

MIKA TIRKKONEN JA PÄIVI HEIKKILÄ

#### Preoperatiiviset tutkimukset

Päätös neoadjuvanttihoidon antamisesta vaatii luotettavat tiedot taudin paikallisesta levinneisyydestä ja kasvaimen biologisista ominaisuuksista. Patologian laboratorio määrittää kasvaimen biologiset ominaisuudet rinnan tuumorista. Kainalon epäilyttävästä imusolmukkeesta otetaan myös paksuneulanäyte (suositeltavampi) tai ohutneulanäyte. Neoadjuvanttihoidon aloituspäätöstä tai lääkehoidon valintaa ei voida tehdä ilman tietoa kasvaimen histologisesta tyypistä, graduksesta, hormonireseptoristatuksesta, proliferaatioindeksistä (Ki67) ja HER2-geeniekspressiosta.

#### Postoperatiivinen hoitovasteen arviointi ja raportointi

Neoadjuvanttihoidetun potilaan kirurgisen materiaalin raportointi ei merkittävästi eroa tavanomaisesta kirurgisesta näytteestä. Tuumorin koko ilmoitetaan suurimman pesäkkeen mukaisesti sekä mahdolliset lisäpesäkkeet. Tuumoripeti ja tuumorin koko voivat siten erota toisistaan. Gradusta voi ”nostaa” kasvainsolujen kasvanut tuma-atypia, toisaalta laskea vähentynyt mitoosimäärä. TNMluokitus saa neoadjuvanttihoidon jälkeen tarkentavat määreet ypT ja ypN. Patologille neoadjuvanttihoidon jälkeinen leikkausmateriaalin tutkiminen voi osoittautua haasteelliseksi, mikäli kyseessä on rinnan poistoleikkaus ja potilaalla laajat mastopaattiset muutokset. Neoadjuvanttihoito voi kutistaa kasvainta symmetriseen tapaan, tai se saattaa aiheuttaa alun perin kovan, tiiviin kasvainalueen korvautumisen fibroelastoottisella kudosuutoksella, jota voi olla vaikea palpaatiolla tai silmämääräisellä tarkastelulla erottaa benignistä tiiviistä kudoksesta. Tämän takia neoadjuvanttihoidetun potilaan kohdalla radiologin, kirurgin ja patologin hyvä yhteistyö on tärkeää, jotta patologille toimitetaan tieto kasvaimen alkuperäisestä kokoluokasta, sen



muuttumisesta hoidon aikana ja vähintään kvadrantin tarkkuudella tieto jäljelle jääneen ”tuumoripetin” (tumour bed) sijainnista. Mahdollisimman tarkat preparaattimerkinnät parantavat patologin näytteenoton kohdentamisesta. Rintaa säästävässä leikkauksessa poistettu kasvainalue on usein radiologin ja kirurgin yhteistyönä hyvin leikkauspreparaatin keskellä, joten patologin on helppo hahmottaa tutkittavaksi tarkoitettu alue.

Neoadjuvanttihoidon jälkeen patologi arvioi, onko jäännöskasvainta jäljellä vai onko saavutettu täydellinen hoitovaste (pCR). Täydellinen hoitovaste tarkoittaa kaiken invasiivisen kasvainsolukon katoamista mikroskooppisen tarkastelun perusteella rinnan alueelta ja kainalosta. In situ-karsinooman löytyminen on sallittua yleisimmässä täydellisen hoitovasteen määritelmässä. Tarkastelun tarkkuudeksi riittää patologian laboratorion perusvärjäys (HE), mutta jos tulehdusta ja makrofageja on alueella runsaasti, myös esimerkiksi sytokeratiinivärjäyksiä voi käyttää apukeinona. Rutiinimaista keratiinivärjäysten käyttöä ei suositella.

Neoadjuvanttihoidon jälkeen ennustetekijätulokset voivat muuttua, ja jos kasvainsoluja on edelleen jäljellä, ennustekijät kannattaa uusua. Erityisesti proliferaatiotaso voi laskea, myös HER2-geeniekspressio saattaa vaihtua positiivisesta negatiiviseen, tosin harvoin.

Hormonireseptoristatuksessa voi tapahtua isoja muutoksia. Neoadjuvanttihoidon vasteen arvioinnissa tulee pyrkiä systemaattisuuteen. WHO-luokitus suosittaa vasteen arviointiin Residual Cancer Burden (RCB) menetelmää. Siinä tulokseksi voidaan saada joko pCR, RCB-I, RCB-II tai RCB-III, joissa nouseva numeroarvo kuvastaa suurempaa residuaalikasvaimen ja mahdollisesti kaukometastasoinnin todennäköisyyttä. Verkosta löytyy MD Andersonin ylläpitämä laskuri aiheesta (<http://www3.mdanderson.org/app/medcalc/index.cfm?pagename=jsconvert3>). Laskuriin syötetään kahdessa suunnassa kasvainpedin mitat, solukkuus/solutiheys, in situ-karsinooman osuus, kainalon metastaattisten imusolmukkeiden määrä ja suurimman kainalometastaasin läpimitta. Solukkuuden arviointi perustuu viiden tavallisen blokin kasvainsolujen keskiarvoihin. Solukkuuden arvioiminen voi olla haasteellista, MD Andersonin laskurin yhteydessä on asian hahmottamista helpottavaa materiaalia. Myös kuva-analyysiavusteiset menetelmät voivat auttaa. Neoadjuvanttihoidon jälkeistä residuaalista kasvainsolukkoa tuumoripedistä tulee ottaa tutkittavaksi riittävä määrä ja makrokasetit ovat tässä edullisia suuren tuumoripetialueen kattamisessa. RCB-laskuriin ei ole siis velvoitetta ottaa koko näytekasettimäärää huomioon arvioitaessa solukkuuden keskiarvoa.

## Rintasyövän leikkauspreparaatin vastaamiseen suositeltu taulukko

<b>Makroskooppiset piirteet</b>	
Näytteen paino	g
Leikkaustyyppi:	Resektio
	Mastektomia
Tuumorin koko	Tuumorin koko makrosk. mm
<b>Invasiivinen karsinoma</b>	
Kasvaimen tyyppi:	Invasiivinen karsinoma, ei erityinen tyyppi
	Lobulaarinen
	Metaplastinen karsinoma
	Invasiivinen karsinoma, jossa medullaarisia piirteitä
	Apokriininen
	Neuroendokriininen
	Invasiivinen mikropapillaarinen
	Musinoottinen
	Tubulaarinen
	Kribriforminen
	Muu
Histologinen gradus:	1, 2, 3
Tubulukset	1, 2, 3
Mitoosit	1, 2, 3
Invasiivisen karsinoman läpimitta:	mm
Suoni-invaasio:	Kyllä
	Ei
Ihoinvaasio:	Haavautuminen
	Ihon satelliitteja
	Ei ihon histologiaa
<b>DCIS</b>	





Koko	mm
Gradus:	1, 2, 3
Mikroinvaasio (ad 1mm):	Ei
	Kyllä
<b>Vaste leikkausta edeltäneelle lääkehoidolle</b>	
	pCR (pT0N0); RCB-I; RCB-II; RCB-III
<b>Poistomarginaalit, niukin joko invasiiv tai dcis</b>	
kran:	mm
kaud:	mm
med:	mm
later:	mm
ant:	mm
post:	mm
<b>Muuta</b>	
LCIS:	Kyllä
	Ei
<b>Imusolmukkeet</b>	
Vartija, kainalo:	
Vartija viereinen:	
loppukainalo:	
Yhteensä:	
muut:	
Suurin (mm)	
ECE:	Kyllä
	Ei

<b>Immunohistokemia</b>	
<b>ER</b>	% määrä tuumorista
<b>PR</b>	% määrä tuumorista
<b>MIB-1</b>	% hotspot
<b>HER2 IHC</b>	% tuumorista
<b>HER2 värjäystulos</b>	neg.
	1+
	2+
	3+
<b>In situ hybridisaatio</b>	
<b>HER2 kopioluku:</b>	alle 4
	4-6
	yli 6
	ei tehty
	tilattu
<b>Ch17 kopioluku:</b>	alle 4
	4-6
	yli 6
	ei tehty
<b>HER2/Ch17 suhde</b>	alle 2
	yli 2
<b>ISH-tulos: (ei monistumaa vs monistuma)</b>	
	Neg.
	Pos.
<b>Levinneisyys</b>	
<b>pT:</b>	pTis
	pT1mi



	pT1a
	pT1b
	pT1c
	pT2
	pT3
	pT4a
	pT4b
	pT4c
	pT4d
<b>pN:</b>	pN0
	PN1a
	pN1b
	pN1c
	pN2a
	pN2b
	pN3a
	pN3b
	pN3c
	Ei imusolmukkeita
<b>pM:</b>	
<b>Orpha-koodi</b>	<p>ORPHA:180261 Phyllodes tumor of the breast</p> <p>ORPHA:180267 Giant adenofibroma of the breast</p> <p>ORPHA:145 Hereditary breast and ovarian cancer syndrome</p> <p>ORPHA:180275 Paget disease of the nipple</p> <p>ORPHA:213528 Rare adenocarcinoma of the breast</p> <p>ORPHA:213531 Metaplastic carcinoma of the breast</p> <p>ORPHA:213557 Salivary gland type cancer of the breast</p> <p>ORPHA:227535 Hereditary breast cancer</p>

*Kirjallisuutta:*

1. European Guidelines for quality assurance in breast cancer screening and diagnosis. Fourth edition-Supplements (2013).
2. Cuzick J, Dowsett M, Pineda S ym. Prognostic value of a combined estrogen receptor, progesterone receptor, Ki-67, and human epidermal growth factor receptor 2 immunohistochemical score and comparison with the genomic health recurrence score in early breast cancer. *J Clin Oncol.* 2011 Nov 10;29(32):4273-8.
3. TNM Classification of malignant tumours. Eighth edition. Wiley Blackwell, Oxford UK 2017.
4. WHO Classification of Tumours Editorial Board. Breast Tumours. Lyon (France): International Agency for Research on Cancer; 2019 (WHO Classification of Tumours Series, 5th ed; vol 2).
6. Allison KH, Hammond MEH, Dowsett M ym: Estrogen and Progesterone Receptor Testing in Breast Cancer: ASCO/CAP Guideline Update. *J Clin Oncol* 2020;38:1346-1366.
7. Wolff AC, Somerfield MR, Dowsett M, ym: Human Epidermal Growth Factor Receptor 2 Testing in Breast Cancer. *Arch Pathol Lab Med.* 2023;147: 993-1000.
8. Wedenoja S; Toikka I; Kanninen A: Orpha-koodien käyttö mahdollistaa harvinaissairauksien tietopohjan rakentamisen (2023) (Viitattu 11.12.2023) <https://www.julkari.fi/handle/10024/147304>
9. Wolff AC, Hammond MEH, Allison KH, ym. Human Epidermal Growth Factor Receptor 2 Testing in Breast Cancer: American Society of Clinical Oncology/College of American Pathologists Clinical Practice Guideline Focused Update. *J Clin Oncol.* 2018 Jul 10;36(20):2105-2122.
10. Andrade VP, Gobbi H. Accuracy of typing and grading invasive mammary carcinomas on core needle biopsy compared with the excisional specimen. *Virchows Arch.* 2004 Dec;445(6):597-602.
11. Loubeyre P, Bodmer A, Tille J-C ym. Concordance between core needle biopsy and surgical excision specimens for tumour hormone receptor profiling according to the 2011 St. Gallen Classification, in clinical practice. *Breast J.* 2013 Nov-Dec;19(6):605-10.
12. Bossuyt V, Provenzano E, Symmans WF, ym; Breast International Group-North American Breast Cancer Group (BIG-NABCG) collaboration. Recommendations for standardized pathological characterization of residual disease for neoadjuvant clinical trials of breast cancer by the BIG-NABCG collaboration. *Ann Oncol.* 2015 Jul;26(7):1280-91.
13. Bossuyt V. Processing and Reporting of Breast Specimens in the Neoadjuvant Setting. *Surg Pathol Clin.* 2018 Mar;11(1):213-230.
14. Symmans WF, Wei C, Gould R, ym. Long-Term Prognostic Risk After Neoadjuvant Chemotherapy Associated With Residual Cancer Burden and Breast Cancer Subtype. *J Clin Oncol.* 2017 Apr 1;35(10):1049-1060.
15. Symmans WF, Peintinger F, Hatzis C, ym. Measurement of residual breast cancer burden to predict survival after neoadjuvant chemotherapy. *J Clin Oncol.* 2007 Oct 1;25(28):4414-22.
16. Peintinger F, Sinn B, Hatzis C, ym. Reproducibility of residual cancer burden for prognostic assessment of breast cancer after neoadjuvant chemotherapy. *Mod Pathol.* 2015 Jul;28(7):913-20



# RINTASYÖVÄN KIRURGINEN HOITO

SARIANNA JOUKAINEN, ULLA KARHUNEN-ENCKELL, TUOMO

MERETOJA ja LAURA NIINIKOSKI

## Leikkaushoidon suunnittelu

Rintasyövän hoito suunnitellaan jokaiselle potilaalle yksilökohtaisesti, ja hoitosuositus tehdään mielellään moniammatillisessa hoitokokouksessa. Hoidon suunnittelussa huomioidaan potilaan ja todetun rintasyövän kokonaisuus pyrkien mahdollisimman hyvään ennusteeseen, mutta myös elämänlaatuun. Rintasyöpä leikataan rintasyöpäkirurgiaan perehtyneen erikoislääkärin toimesta tai hänen ohjauksen alaisena.

Ennen leikkausta arvioidaan, tarvitaanko liitännäislääkehoitoa, tulisiko lääkehoito antaa ennen leikkausta (neoadjuvanttihoito eli esiliitännäishoito ([Ks. Neoadjuvanttihoito](#))), tarvitaanko sädehoitoa ja kuinka kiire hoidoilla on. Leikkaus on kuitenkin tavallisesti ensimmäinen hoitomenetelmä paikallisessa rintasyövässä.

Biologisesti aggressiivisissa taudeissa hoito aloitetaan yleensä lääkehoidolla. Neoadjuvanttihoito voi mahdollistaa säästävemmän leikkauksen sekä rinnan, että kainalon osalta ja antaa lisää aikaa leikkaushoidon suunnitteluun esimerkiksi, kun epäillään perinnöllisestä rintasyöpäalttiutta. Neoadjuvanttihoitoasetelmassa itse leikkaus ja mahdolliset leikkauskomplikaatiot eivät viivästyä solunsalpaajahoidon aloitusta ja mahdollista mikrometastaattista tautia päästään hoitamaan nopeasti.

Ennen leikkausta tapahtuva huolellinen kuvantamislöydösten tarkastelu on tärkeää. On pyrittävä huomaamaan mikrokalkkikertymät tai rakennehäiriömuutokset, jotka viittaavat ulokemaiseen tai monipesäkkeiseen syövän kasvuun tai invasiiviseen syöpään liittyvään laajaan intraduktaaliseen komponenttiin. Leikkaus perustuu histologisesti varmennettuihin kuvantamislöydöksiin. Mikäli pyritään säästävään leikkaukseen neoadjuvanttihoidon avulla, ovat huolellinen potilasvalinta ja vastearvio magneettikuvauksella ensisijaisen tärkeitä.

## Rinnan leikkaushoito

### Rinnan säästävä kirurgia

Rintaa säästävä leikkaus on ensisijainen hoitomuoto. Säästävän leikkauksen tarkoituksena on poistaa kasvain tai kasvaimet puhtain marginaalein. Sädehoito vähentää paikallista uusiutumiskäijä jäljelle jääneessä rauhaskudoksessa ja on siten olennainen osa rinnan säästävää hoitoa. Säästävä leikkaus yhdistettynä sädehoitoon johtaa vähintään yhtä hyvään eloonjäämisennusteeseen kuin rinnan poisto (mastektomia). Säästävän leikkauksen etuna on myös potilaan parempi elämänlaatu ja edullisemmat hoitokustannukset mastektomiaan verrattuna.

Kasvaimen poisto pyritään tekemään rinnan muoto säilyttäen tai optimoiden, jotta vältyttäisiin komplikaatioaltilta korjaustoimenpiteiltä sädehoidon jälkeen. Säästävä leikkaus on usein mahdollista toteuttaa myös suurempiin ja monipesäkkeisiin kasvaimiin plastiikkakirurgisia tekniikoita hyödyntäen (onkoplastinen kirurgia). Neoadjuvanttihoiolla voidaan mahdollisesti myös pienentää invasiivista kasvainta, jolloin rinta voidaankin säästää vaikka alun perin oli arvioitu tarvittavan mastektomiaa.

### Rintaa säästävän leikkauksen esteet

- Tauti on niin laaja suhteessa rinnan kokoon (neoadjuvanttihoiosta huolimatta), että esteettinen tulos tulee todennäköisesti olemaan huono tai ei saada riittäviä leikkausmarginaaleja
- Inflammatorinen rintasyöpä (kliininen diagnoosi, jossa kriteereinä ovat nopeasti kehittynyt punoitus, turvotus ja/tai appelsiini-iho ja/tai kuumotus käsittäen yli kolmasosan rinnan alueen ihosta)
- Raskaus, jos sädehoito jouduttaisiin antamaan raskauden aikana
- Homostygootti ATM-mutaatio (Ataxia-teleangiektasia)
- Sädehoito ei ole mahdollinen tai suositeltava
  - Joskus sädehoito voidaan jättää antamatta (esim. iäkkäällä potilaalla säästävä leikkaus, jos rinnan poisto on potilaalle kuormittavampi vaihtoehto)
  - Sädehoito on syytä tarkastaa tapauskohtaisesti sädehoitolääkäriltä näissä tilanteissa:
    - Aiempi kyseisen alueen sädehoito
    - Tietyt geenivirheet: Li-Fraumeni



- Potilaalla tahdistin sädehoitoa eikä sen paikkaa voi siirtää
- Ihon aktiivinen autoimmuunisairaus, esim. skleroderma tai lupus

## Säästävän leikkauksen toteutus

### Kasvaimen poisto

Kasvain poistetaan pyrkien makroskooppisesti noin 1 cm terve kudospääntä (ks. myös mikroskooppiset leikkausmarginaalit). DCIS:n ympärille suositellaan makroskooppisesti vielä laajemmat terve kudospääntä, koska in situ -kasvutapa etenee usein katkonaisesti tiehytystä pitkin ja muutosalueen laajuus ei aina selviä kuvantamistutkimuksissa.

Resektio suositellaan tehtäväksi pääsääntöisesti läpi rauhaskudoksen, mutta tavasta voidaan poiketa, jos makroskooppiset marginaalit syvyys suunnassa saadaan joka tapauksessa riittäviksi. Resektion toteutustapa tulee kirjata leikkauskertomukseen ja patologisen näytteen lausuntopyyntöön mikroskooppisten leikkausmarginaalien arviota varten.

Ongelmatapauksissa jääleiketutkimuksesta voi olla lisäapua marginaalien riittävyyden arvioinnissa.

Palpoitumattomat kasvaimet merkitään kuvantamisohjauksessa ennen leikkausta tai paikannetaan ultraäänellä intraoperatiivisesti. Tuumorialueen poiston onnistuminen ja radiologisten marginaalinen riittävyys varmennetaan tarvittaessa preparaattikuvauksella.

Ihoviillon paikka suunnitellaan siten, että tuumorin poisto on hyvin teknisesti toteutettavissa, ja että arven mutiloivat vaikutukset ovat mahdollisimman vähäiset.

Tuumorin päällä oleva iho poistetaan, jos syöpä kasvaa ihoon. Tuumorin alla oleva lihasfaskia poistetaan, jos kasvain sijaitsee lähellä lihasta. Jos tuumori kasvaa faskian läpi, poistetaan alla olevaa lihasta pyrkien terveeseen marginaaliin.

Leikkausalueelle laitetaan titaaniklipsit sädehoidon suunnittelua varten. Resekaatti merkitään siten, että poistetun kudoksen orientaatio säilyy, jotta radiologin ja patologin on mahdollista arvioida poistomarginaalien riittävyys.

## ***Resektiodefektin paikkaus ja muotoilu***

Pienemmät syöpäresektion jälkeiset defektit paikataan lähentämällä rauhaskudokset vastakkain. Jos on tarve, rinnan iho muotoillaan vapauttelemalla ja nänni keskiöidään uudestaan.

Rinnan laajempia kudospuutoksia paikataan onkoplastisin keinoin. Jopa yli puolet rauhasesta voidaan poistaa säästävillä leikkaustekniikoin rinnan luonteva ulkomuoto säilyttäen. Jos rinnassa on riittävästi kokoa tai ptoosia, voidaan jäljelle jäänyt rinta muotoilla uudelleen hyödyntämällä rinnan eri pienennys- ja kohotustekniikoita (volume displacement). Jos potilaalla on ongelmallisen kookkaat rinnat, suositellaan niiden pienentämistä (reduktioplastia) jo syöpäleikkauksen yhteydessä, jos tälle ei ole vasta-aiheita, ja jos potilas toivoo pienennystä.

Jos rinnassa ei ole riittävästi kokoa tai ptoosia uudelleen muotoiluun, voidaan lisäkudosta tuoda rintakehältä käyttämällä paikallisia kielekkeitä (volume replacement). Käytetyimpien kielekkeiden verenkierto tulee kylkiväleistä tai kainalon suonista, jonka mukaisesti kielekkeet nimetään (esim. LICAP= lateral intercostal artery perforator, AICAP =anterior intercostal artery perforator, LTAP =lateral thoracic artery perforator). Kielekkeitä käytettäessä alkuperäinen rinnan koko voidaan yleensä säilyttää ja symmetriaa korjaavilta toimenpiteiltä yleensä vältetään.

## **Symmetriatoimenpiteet**

Mikäli oletetaan, että leikkauksen jälkeen syöpärinnasta tulee selvästi erimuotoinen tai pienempi kuin terveestä rinnasta, voidaan epäsymmetriaa korjata leikkaamalla tervettä rintaa potilaan sitä toivoessa. Symmetriakorjaus voidaan tehdä jo syöpäleikkauksen yhteydessä tai myöhemmin potilaan toivuttua syöpähoidoista. Rintojen luonnollinen laskeutuminen ajan myötä voi korjata tai korostaa symmetriaeroa ja säde- ja lääkehoidot voivat muuttaa rintojen kokoa ja/tai muotoa arvaamattomasti. Siksi pienet symmetriakorjaukset kannattaa tehdä vasta myöhäisvaiheessa (noin 2–3 vuoden kuluttua), jos potilas vielä silloin sellaista toivoo.

## **Rinnan poistoleikkaus**

Rinta on aiheellista poistaa, jos säästävä leikkaus ei tule kyseeseen ([Ks. Säästävän leikkauksen vasta-aiheet](#)). Mastektomiaa tulee harkita myös korkean riskin geenivirheen kantajilla. Potilas voi myös toivoa mastektomiaa, vaikka on saanut informaation kummankin leikkausmenetelmän eduista ja huonoista puolista.





Mastektomiassa rauhaskudos pyritään poistamaan mahdollisimman tarkkaan. Välittömien rintarekonstruktioiden yhteydessä ihoa poistetaan sen verran kuin syövän turvallinen poisto edellyttää (SSM = skin sparing mastectomy, NSM = nipple sparing mastectomy). Jos rekonstruktiorinnasta halutaan alkuperäistä pienempi, ihoa poistetaan rinnan poiston yhteydessä vastaavasti enemmän (skin reducing mastectomy).

Terveen rinnan poistoa ei pääsääntöisesti suositella, mutta sitä voidaan harkita ennaltaehkäisevänä toimenpiteenä, jos

- Potilaalla on todettu korkean riskin geenin patogeeninen variantti
- Perinnöllisyyslääkärin/moniammatillisen työryhmän arvion perusteella, jos potilaan arvioidaan kuuluvan korkean riskin ryhmään raskaan sukuanamneesin perusteella

Terveen rinnan poistamisen ja/tai rintarekonstruktion ajankohta harkitaan syövän kokonaistilanne huomioiden. Terveen rinnan toimenpiteet voidaan tehdä heti syöpäleikkauksen yhteydessä tai myöhäisrekonstruktion yhteydessä.

### **Rintaleikkaus neoadjuvanttihoidon jälkeen**

Ennen neoadjuvanttihoitoa arvioidaan rinnan osalta, pyritäänkö hyvässä hoitovasteessa rinnan säästävään leikkaukseen vai tehdäänkö hoitovasteesta riippumatta mastektomia. Päätökseen vaikuttavat mm. mikrokalkit sekä tuumorin bioprofiili. Erityisen hyvä hoitovaste saavutetaan korkean proliferaatioasteen kolmoisnegatiivisessa ja HER2- positiivisessa rintasyövässä. Potilasta on informoitava, että säästävää leikkausta ei voida luvata.

Ennen neoadjuvanttihoidon aloitusta tehdään rintojen MRI ja tuumori(t) merkitään klipsillä/klipseillä tai vastaavalla merkillä. Klipsimerkintä suunnitellaan yhdessä radiologin ja kirurgin kesken. Lopullinen leikkauspäätös tehdään neoadjuvanttihoidon lopulla riippuen hoitovasteen suuruudesta ja hoitovasteen tyypistä (kasvaimen pienentyminen vs. fragmentoituminen). Kuvantamisvaste korreloi patologiseen hoitovasteeseen, mutta ei täydellisesti.

### **Säästävä Leikkaus**

Neoadjuvanttihoidon jälkeisessä rinnan säästävässä leikkauksessa ei tarvitse poistaa koko alkuperäistä massatuumorialuetta vaan kuvantamisessa näkyvän jäännöskasvainalueen resektio

riittävin marginaalein riittää ([Ks. Säästävän leikkauksen toteutus, kasvaimen poisto](#)). Lähtötilanteessa verkkomaisessa, diffuusissa tai laaja-alaisessa tuumorissa resektion tulee olla riittävä varmistamaan patologinen vaste koko tuumorialueen osalta.

Palpoitumattomat tuumorijäänteet ja ne kasvaimet, joissa saavutetaan täydellinen kuvantamisvaste, merkitään ennen leikkausta laittamalla tuumorijäänteen tai klipsimerkin kohdalle lanka, jyvä tms.

Jos kuvantamisessa on jäännöskasvainta, se poistetaan vähintään 1 cm radiologisin marginaalein hoitovasteen tyyppi huomioiden. Mikäli kuvantamisessa ei todeta jäännöstuumoria, poistetaan n. 3–4 cm kudospala klipsin ympäriltä patologisen hoitovasteen arvioimiseksi.

## **Mastektomia**

Neoadjuvanttihoidon jälkeen rinta on aiheellista poistaa, mikäli säästävä leikkaus ei tule kyseeseen. Mikäli kyseessä on inflammatorinen syöpä, tehdään aina mastektomia. Jos potilaalla on todettu korkean riskin geenin patogeeninen variantti, harkitaan mastektomiaa tai jopa bilateraalista mastektomiaa, todetun rintasyövän ennuste ja potilaan kokonaistilanne huomioiden. Myös välitön rekonstruktio on mahdollinen neoadjuvanttihoidon jälkeen.

## **Rinnan leikkauspreparaatti**

Rinnan leikkauspreparaatti lähetetään preparaattikuvaukseen sekä säästävän leikkauksen että mahdollisuuksien mukaan myös mastektomian yhteydessä. Radiologi arvioi säästävän leikkauksen kohdalla radiologiset marginaalit. Mastektomiapreparaatti on tärkeätä merkitä patologille lähtötilanteen kuvantamislöydösten suhteen (tuumorit, kalkit, rakennehäiriöt yms.) ja se voidaan tehdä esim. preparaattikuvauksen ja radiologisten merkkien avulla.

### ***Rinnan leikkauspreparaatin läheteessä patologille tulee:***

- Kuvata kuvantamislöydös ennen neoadjuvanttihoitoa ja hoidon jälkeen eli tuumorin/tuomoreiden sijainti rinnassa sekä niiden koko hoitoa ennen ja hoidon jälkeen
- Mainita klipsit ja mahdolliset muut merkinnät (jyvät, langat)



### *Kirjallisuutta:*

1. Simons JM, Jacobs JG, Roijers JP, ym. Disease-free and overall survival after neoadjuvant chemotherapy in breast cancer: breast-conserving surgery compared to mastectomy in a large single-centre cohort study. [Breast Cancer Res Treat. 2021;185:441-451.](#)
2. Early Breast Cancer Trialists' Collaborative Group (EBCTCG). Long-term outcomes for neoadjuvant versus adjuvant chemotherapy in early breast cancer: meta-analysis of individual patient data from ten randomised trials. [Lancet Oncol. 2018;19:27-39.](#)
3. Karakatsanis A, Tasoulis MK, Wärnberg F, ym. Meta-analysis of neoadjuvant therapy and its impact in facilitating breast conservation in operable breast cancer. [Br J Surg. 2018;105:469-481](#)
4. Wimmer K, Bolliger M, Bago-Horvath Z, ym. Impact of Surgical Margins in Breast Cancer After Preoperative Systemic Chemotherapy on Local Recurrence and Survival. [Ann Surg Oncol. 2020;27:1700–1707.](#)

### **Leikkausmarginaalit**

Tuumorin kasvu leikkauspreparaatin reunaan on riski taudin paikalliselle uusiutumiselle, mikä voi huonontaa ennustetta. Mikroskooppiset leikkausmarginaalit arvioidaan sekä rintaa säästävissä kirurgiassa että rinnan poistossa. Tavoitteena laadukkaassa säästävissä kirurgiassa on saada riittävästi tervettä kudosta kasvaimen ympärille makroskooppisesti, jotta marginaalit olisivat mikroskooppitutkimuksessakin riittävät. Uusintaleikkausta harkittaessa arvioidaan mikroskooppiset marginaalit kaikkiin suuntiin.

#### ***Riittävä mikroskooppinen marginaali***

- Kasvain ei kasva värjättyyn resektiopintaan
  - Invasiivinen karsinooma
  - Invasiivisen karsinooman yhteydessä DCIS, jos potilas saa liitännäislääkehoitoa
- 2 mm sivumarginaali
  - Puhdas DCIS

- Mikroinvasiivinen DCIS
- Posteriorinen marginaali 0 mm riittää, jos faskia on poistettu tuumorin kohdalta. Anteriorinen marginaali 0 mm riittää, jos resektio on tehty anteriorisesti mastektomiatasossa tai iho on poistettu tuumorin kohdalta. Jos marginaalit ovat riittämättömät, suositellaan yleensä uusintaleikkausta. Uusintaleikkausta harkittaessa huomioidaan myös muut uusiutumisriskiin vaikuttavat tekijät (esim. odotettavissa oleva elinikä, kaukometastointi). Mikäli lähtötilanteessa kasvainalueella on ollut mikrokalkkeja ja mikroskooppiset marginaalit ovat riittämättömät, voi postoperatiivisella mammografialla tarkistaa, onko leikkausalueelle jäänyt suspekteja residuaalikalkkeja. Atyyppinen duktaalinen hyperplasia tai klassinen lobulaarinen neoplasia leikkausmarginaalissa eivät edellytä lisäpoistoa.

Neoadjuvanttihoidon saaneen potilaan leikkauksen mikroskooppiset marginaalit arvioidaan samoin kuin ei-neoadjuvanttihoidetuilla. Neoadjuvanttihoidetuilla tulee kuitenkin huomioida kasvaimen bioprofiili sekä hoitovaste rinnassa ja kainalossa, ja marginaalien riittävyys suositetaan päätettäväksi moniammatillisessa kokouksessa kokonaistilanne huomioon ottaen.

Mikäli säästävän leikkauksen jälkeen todetaan, että kasvain on poistettu riittämättömin tervekudusmarginaalein, uusintaleikkaus toteutetaan lisäresektiolla tai täydentävällä mastektomialla kliinisen tilanteen mukaan. Uusintaleikkaus ja mahdollinen välitön rekonstruktio voidaan toteuttaa harkitusti vasta liitännäislääkehoitojen jälkeen, jos niiden aloittamisella on kiire tai vasta tässä vaiheessa todetaan perinnöllisyystutkimukset aiheellisiksi.

### Rintarekonstruktio

Mastektomiapäätöksen yhteydessä tulee aina harkita mahdollisuutta rintarekonstruktioon. Uusi rinta voidaan rakentaa käyttämällä kielekkeitä, proteeseja tai vapaata rasvansiirrettä. Metodeja voidaan myös yhdistää. Jos potilas on saanut tai tulee saamaan sädehoitoa, suositetaan rekonstruktiossa kielekkeitä.

Rekonstruktio tehdään joko mastektomian yhteydessä (välitön rintarekonstruktio) tai myöhemmin potilaan toivuttua syövästä ja sen hoidoista (myöhäisrekonstruktio). Kaikilla mastektomiapotilailla tulisi olla mahdollisuus keskustella rintarekonstruktioista, leikkausvaihtoehdoista ja toimenpiteiden ajoituksesta. Rekonstruktiosuunnitelma tulee kirjata sairauskertomukseen ennen ensimmäistä syöpäleikkausta.



## **Välitön rintarekonstruktio**

Välitön rekonstruktio voidaan tehdä, jos potilaan yleiskunto sallii eivätkä liitännäishoidot vaarannu. Välitöntä rekonstruktioita ei suositella, jos potilaalla on:

- Inflammatorinen rintasyöpä
- Metastasointi imusolmukealueiden ulkopuolelle
- Laaja kainalometastasointi eikä potilas ole saanut neoadjuvanttihoitoa

Välitön rekonstruktio ei vaikuta potilaan ennusteeseen, mutta isommasta leikkauksesta toipuminen vie voimia, ja potilaan pitää olla motivoitunut rintarekonstruktioon. Tulevat onkologiset hoidot eivät ole este välittömälle rekonstruktioille, mutta ne tulee huomioida suunnitelmaa tehdessä. Välittömiin rekonstruktioihin liittyy enemmän komplikaatioita kuin resektioon tai mastektomiaan. Näitä tulee hoitaa aktiivisesti ja viiveettä yhteistyössä rekonstruktion toteuttaneen yksikön kanssa, jotta mahdolliset syövän liitännäishoidot eivät viivästy. Jos potilaalla on kiistaton indikaatio solunsalpaajahoidolle, on se turvallisinta antaa ennen leikkaushoitoa lääkehoidon viivästymisen ehkäisemiseksi.

## **Rinnan myöhäisrekonstruktio**

Suosittelava ajankohta myöhäisrekonstruktioille on aikaisintaan 6–12 kk liitännäishoidojen päättymisestä, jolloin kudokset ja potilas ovat toipuneet aiemmasta leikkauksesta ja annetuista liitännäishoidoista. Mikrovaskulaarirekonstruktioiden yhteydessä suositellaan, että sädehoidosta olisi kulunut vähintään vuosi, jotta rintakehän vastaanottavat verisuonet ovat toipuneet sädehoidosta riittävästi.

Rinnan myöhäisrekonstruktio voidaan joskus tehdä kuitenkin myös potilaille, joilla etäpesäkkeinen rintasyöpä on saatu pitkäksi ajaksi hoidoilla oireettomaksi ja stabiiliin tilaan.

Myöhäisrekonstruktioita varten tulee olla käytössä tuore rintakuvantaminen (alle 12 kk, korkean riskin patogeenisen variantin kantajalla alle 6kk). Jos potilaan rintasyöpään liittyy korkea uusiutumisenriski, suositellaan syövän levinneisyyden selvittämistä (vartalon TT), jottei rekonstruktioleikkausta tehdä potilaalle, jonka syöpä on levinnyt tai uusiutunut paikallisesti.

Tromboosiriskin vähentämiseksi on suositeltavaa pitkäkestoisissa rekonstruktioimenpiteissä käyttää lääkkeellistä tromboosiprofylaksiaa ja tauottaa hormonaalisena liitännäishoitona käytetty tamoksifeeni kuukaudeksi aloittaen tauko noin 2 viikkoa ennen toimenpidettä

### Rinnan rekonstruktio menetelmät

Rekonstruktio menetelmä valitaan yksilöllisesti potilaan terveydentilan (perussairaudet ja aiemmat leikkaukset), kehonrakenteen (ravitsemustila, ihopoimut), rintakehän ihon laadun ja henkilökohtaisten toiveiden (työ, harrastukset) mukaan. Rintarekonstruktioita tekevä kirurgi arvioi potilaalle soveltuvat leikkausvaihtoehdot ja päättää metodin potilaan kanssa yhteistyössä.

Tavoite on rakentaa luonteva rinta, joka on mahdollisimman pysyvä ja joka sallii vaivattoman liikkumisen ja pukeutumisen. Omakudossiirteellä saadaan usein luonnollisen tuntuinen rinta, joka ikääntyy ja laskeutuu tasatahtia terveeseen rinnan kanssa. Implanttirekonstruktion etuna on lyhyempi toimenpide ja toipuminen.

### Menetelmävaihtoehtoja

Välittömässä ja myöhäisrintarekonstruktiossa käytettäviä kielekkeitä ovat mm:

- Vatsakieleke (DIEP = Deep Inferior Epigastric Artery Perforator / TRAM = Transverse Rectus Abdominis Myocutaneous / SIEA = Superficial Inferior Epigastric Artery)
- Selkäkieleke (LD = Latissimus Dorsi, TDAP = thoracodorsal artery perforator - kieleke)
- Reiden, pakarän ja lantion alueen kielekkeet (TMG = Transverse Myocutaneous Gracilis), LAP=Lumbar Artery Perforator, S-GAP = Superior Gluteus Artery Perforator / I-GAP = Inferior Gluteus Artery Perforator, LTP= Lateral Thigh Perforator)

Etäkielekkeet (vatsa, reisi, pakarät) yhdistetään kainalon tai rintakehän suoniin mikrokirurgisesti, mikä edellyttää potilaalta kohtalaisen hyvää yleistä terveydentilää.

Erilaisilla proteeseilla (silikoni- ja kudoslajennin) voidaan myös rakentaa koko rinta, jos potilaan omia kudoksia ei voida tai haluta käyttää. Prepektoraaliseen implanttirekonstruktioon



vaikuttaisi liittyvän vähemmän myöhäisongelmia verrattuna osittain tai kokonaan lihaksen taakse asetettuun implantaattiin. Proteesi voi toimia väliaikaisena tilantäyttönä ja rinnan ihon säästäjänä, jos rinta halutaan rakentaa myöhemmässä vaiheessa

Vapaa rasvansiirto soveltuu osalle potilaista koko rinnan rekonstruktioon. Se edellyttää tavallisesti useita siirtokertoja. Vapaalla rasvansiirteellä voidaan myös kasvattaa kielekkeen kokoa.

### **Rintaleikkausten viimeistelytoimenpiteet**

Jotta saavutetaan rintojen luonteva ulkonäkö, riittävä symmetria, rintaliivien tai ulkoisen proteesin istuvuus, voidaan tarvita viimeistelytoimenpiteitä. Nämä räätälöidään tapauskohtaisesti. Rasvansiirtotoimenpiteillä voidaan korjata koko- ja muotoeroja, mutta myös helpottaa arpikiristyksiä. Tervettä rintaä tarvittaessa pienennetään ja kohotetaan. Leikkauksesta jääneet ylimääräiset ihopoimut ("koirankorvat") tai liian kookkaaksi jäänyt rekonstruktiorinta korjataan tarvittaessa paikallisilla plastioilla tai rasvaimulla.

Jos potilaalta on poistettu nänni ja potilas toivoo nännin korjausta, eikä sitä ole rakennettu rinnan rekonstruktion yhteydessä, tehdään se useimmiten 6–12 kuukautta rintarekonstruktion jälkeen, jolloin rakennettu rinta on laskeutunut. Viimeisenä silauksena nänni ja nännipiha tatuoidaan, kun haavat ovat parantuneet. Mamillarekonstruktion voi korvata myös pelkällä 3D-tatuoinnilla.

### **Rinnan paikallisuusiutuman kirurginen hoito**

Säästävän leikkauksen ja sädehoidon jälkeen todettu rintasyövän paikallinen uusiutuma rinnassa hoidetaan yleensä mastektomialla. Joskus uusi säästävä leikkaus samaan rintaan voi olla mahdollinen. Mastektomian yhteydessä on usein mahdollista tehdä välitön rintarekonstruktio, jos potilaan yleistila sallii.

Mastektomian jälkeen arven alueelle tai rintakehälle ilmaantuva paikallinen uusiutuma pyritään leikkaamaan radikaalisti. Rintakehään kiinni kasvavaa uusiutumaa pyritään ensin lääkehoidoilla irrottamaan rintakehästä, jotta välttyttäisiin raskailta rintakehän resektioilta ja rekonstruktioilta.

*Kirjallisuutta:*

1. de Boniface J, Szulkin R, Johansson ALV. Survival After Breast Conservation vs Mastectomy Adjusted for Comorbidity and Socioeconomic Status: A Swedish National 6-Year Follow-up of 48 986 Women. *JAMA Surg.* 2021;156:628-637.
2. Houssami N, Macaskill P, Marinovich ML, ym. Meta-analysis of the impact of surgical margins on local recurrence in women with early-stage invasive breast cancer treated with breast-conserving therapy. *Eur J Cancer.* 2010;46:3219-32.
3. Marinovich ML, Azizi L, Macaskill P, ym. The Association of Surgical Margins and Local Recurrence in Women with Ductal Carcinoma In Situ Treated with Breast-Conserving Therapy: A Meta-Analysis. *Ann Surg Oncol.* 2016;23:3811-3821.
4. Tanna, N. (2023). Breast Reconstruction. *Clinics in Plastic Surgery*, 50(2), i-i. [https://doi.org/10.1016/S0094-1298\(23\)00003-2](https://doi.org/10.1016/S0094-1298(23)00003-2)





## RINTASYÖVÄN KAINALOKIRURGIA

SARIANNA JOUKAINEN, ULLA KARHUNEN-ENCKELL, TUOMO MERETOJA  
ja LAURA NIINIKOSKI

Metastasointi kinalon imusolmukkeisiin on tärkeä rintasyövän ennustetekijä, joskin yksittäisten kasvainsolujen (isolated tumour cells, ITC) merkitys ennusteeseen on kiistanalainen.

Kainalon ultraäänitutkimuksen sensitiivisyys on matala, minkä vuoksi mikäli ultraäänitutkimuksessa todetaan epäilyttäviä imusolmukkeita, tulee ne biopsoida joko ohuella tai paksuneulalla (sensitiivisyys 75%-80%). ([Ks. Kainalon UÄ](#))

### Vartijaimusolmukebiopsia

#### Vartijaimusolmukebiopsian indikaatiot invasiivisessa syövässä

Vartijaimusolmukebiopsia kinalon imusolmukkeiden tilan selvittämiseksi on perinteisesti tehty kaikille rintasyöpäpotilaille, joiden kinalossa ei ole todettu neulanäytteellä varmistettua metastasointia. Vartijaimusolmukebiopsian jälkeinen sairastavuus on vähäisempää verrattuna kinaloevakuaatioon. Kinalometastasointi negatiivisen vartijaimusolmukebiopsian jälkeen on harvinaista, yleensä 1 % tai vähemmän viiden vuoden seurannassa.

Satunnaistetun SOUND-tutkimuksen mukaisesti **vartijaimusolmukebiopsia voidaan jättää kokonaan tekemättä yli 55-vuotiailla potilailla, joilla**

- on kuvantaen unifokaalinen cT1-kasvain (korkeintaan 2 cm) **ja**
- kinalon UÄ:ssä ei nähdä epäilyttäviä imusolmukkeita **ja**
- potilaille tehdään rinnan säästävä leikkaus yhdistettynä sädehoitoon.

**Raskaana olevalle potilaalle** voi tehdä vartijaimusolmukebiopsian käyttämällä mahdollisimman pientä isotooppiannosta, mutta sinivärin käyttö on kontraindisoitu anafylaksiariskin ja teratogeenisuuden takia.

Vartijaimusolmukebiopsia voidaan tehdä tavalliseen tapaan myös neoadjuvanttihoidon jälkeen, mikäli kuvantamisessa kainalossa ei ole todettu metastaaseja ennen neoadjuvanttihoidon aloitusta. Vartijaimusolmukebiopsiaa ei kuitenkaan suositella potilaille, joilla on inflammatorinen rintasyöpä.

### Vartijaimusolmuketutkimus DCIS-muutoksissa ja Pagetin taudissa

Puhdas DCIS ei metastasoi kainalon imusolmukkeisiin eikä imusolmukelevinneisyyden selvittäminen ole aiheellista. Kuitenkin, kun DCIS on todettu paksuneulanäytteessä tai vakuumbiopsiassa, löytyy leikkauspreparaatista invasiivinen karsinooma noin 13–35 % tapauksista, riippuen käytetystä biopsiamenetelmästä. Näissä tapauksissa vartijaimusolmukebiopsia voidaan tehdä toisessa leikkauksessa. Tässäkin tilanteessa vartijaimusolmuketutkimus voidaan jättää tekemättä edellä mainituin SOUND-tutkimuksen kriteerein.

Vartijaimusolmukebiopsiaa suositellaan kuitenkin preoperatiivisessa DCIS-diagnoosissa, kun tehdään mastektomia, sillä vartijaimusolmuketutkimus toisena leikkauksena mastektomian jälkeen ei usein onnistu.

Mikäli potilaalla on Pagetin tauti, mutta invasiivista tai in situ-tasoisista karsinoomaa ei ole todettu, vartijaimusolmukebiopsia ei ole tarpeen sentraalisen resektion yhteydessä.

### Vartijaimusolmukebiopsian menetelmät

Vartijaimusolmukebiopsiassa on perinteisesti suositeltu käytettäväksi ns. kolmoismenetelmää eli imusolmukekartoitusta teknetiumisotoopilla (lymfoskintigrafia), käsikäyttöistä gammadetektoria ja sinistä väriainetta.

Monissa yksiköissä on kuitenkin luovuttu imusolmukkeiden gammakuvauksesta ja sinivärin rutiinikäytöstä. Sinivärin käyttöön liittyy vakavia, joskin harvinaisia allergisia reaktioita. Siniväriä suositellaan käytettäväksi erityisesti niillä potilailla, joilla teknetiumisotooppi ei ole kulkeutunut kainalon imusolmukkeisiin.

Värien negatiivisten tulosten välttämiseksi on tärkeää, että kainalo palpoidaan leikkauksen aikana huolella ja vartijaimusolmukkeiden lisäksi kainalosta poistetaan kaikki makroskooppisesti epäilyttävät imusolmukkeet, vaikka ne eivät olisi keränneet radioisotooppia tai sinistä väriä.



Mikäli vartijaimusolmukkeita ei löydy kaksoismerkkiaineen avulla, suositellaan tehtäväksi I-tason evakuaatio tai vaihtoehtoisesti four-node-sampling eli neljän satunnaisen kainalon alaosan imusolmukkeen poisto.

Parasternaalisesti visualisoituvia vartijaimusolmukkeita ei nykyisin suositella rutiininomaisesti poistettavaksi, mutta kuvantaen poikkeavat parasternaalisolmukkeet huomioidaan adjuvanttihoitojen suunnittelussa.

### Vartijaimusolmukkeiden mikroskooppitutkimus

Primaarileikkauksella hoidettavissa cT1-2 taudeissa eli korkeintaan 5 cm kasvaimissa, vartijaimusolmukkeet tutkitaan pääsääntöisesti vasta leikkauksen jälkeen, ja todettu metastasointi hoidetaan systeemihoidolla ja imusolmukealueiden sädehoidolla AMAROS-tutkimuksen mukaisesti. Kainaloevakuaatiota ei suositella näissä tilanteissa, mikäli imusolmukealueiden sädehoito on toteutettavissa.

Primaarileikkauksella hoidettavissa cT3-taudeissa vartijaimusolmukkeet tutkitaan jääleikkeenä leikkauksen aikana ja leikkausta jatketaan kainaloevakuaatiolla, jos jääleiketutkimuksessa todetaan makrometastaasi. Mikrometastaasi tai yksittäiset kasvainsolut (ITC)-löydös ei edellytä täydentävää kainaloevakuaatiota. Imusolmukealueiden sädehoidon jälkeinen lymfödeemariski on selvästi pienempi verrattuna kainaloevakuaatioon.

Vartijaimusolmukkeet tutkitaan jääleikkeenä leikkauksen aikana myös, mikäli vartijaimusolmukeleikkauksen yhteydessä herää palpaation perusteella epäily yli neljästä metastaattisesta imusolmukkeesta tai mikäli potilas ei voi saada imusolmukealueiden sädehoitoa. Tällöin kainaloevakuaatio tehdään, mikäli todetaan makrometastaasi.

Myös **neoadjuvanttihoidon jälkeen tehtävässä vartijaimusolmuketutkimuksessa** vartijaimusolmukkeet tutkitaan jääleikkeenä. Tällöin kainaloevakuaatio suositellaan tehtäväksi, mikäli imusolmukkeista löytyy ITC, mikrometastaasi tai makrometastaasi. Neoadjuvanttihoitoa saaneilla potilailla metastaattinen vartijaimusolmukelöydös, mukaan lukien ITC, on merkki solunsalpaajahoidolle resistentistä taudista.

## Kohdennettu imusolmukepoisto KIP (TAD, targeted axillary dissection)

Merkittävä osa lähtötilanteessa kainalopositiivista rintasyöpäpotilaista saa neoadjuvanttihoidolle täydellisen patologisen hoitovasteen myös kainalon osalta (etenkin kolmoisnegatiiviset ja HER2-positiiviset taudit). Tällöin kainaloevakuaatio tehtäisiin turhaan.

Kohdennettu imusolmukepoisto (KIP) tarkoittaa metastaattiseksi biopsoidun imusolmukkeen radiologista merkitsemistä ennen neoadjuvanttihoitoa, ja hoitojen jälkeistä merkityn imusolmukkeen ja vartijaimusolmukkeiden poistamista jääleiketutkimukseen leikkauksen yhteydessä. Tutkimusten perusteella vartijaimusolmuke on usein (70–80 %) sama kuin primaaristi merkitty imusolmuke-etäpesäke.

### KIP:n indikaatiot ja suunnittelu

Jos kainalossa on todettu imusolmukemetastasointi ennen neoadjuvanttihoitoa, arvioidaan mahdollisuus KIP-leikkaukseen. KIP-toimenpiteeseen soveltuvat lähes kaikki neoadjuvanttihoitoon ohjattavat kainalopositiiviset potilaat. Poissulkukriteerinä on lähinnä mattomaisesti yhteen kiinnittyneet kainalon imusolmukemetastaasit tai jos kainalometastasointi kuvantaen infiltoi kainalon verisuoni- tai hermorakenteita.

KIP-toimenpidettä varten kirurgi pyytää metastaattiseksi biopsoidun imusolmukkeen merkinnän ennen neoadjuvanttihoidon aloitusta käyttäen yksikössä käytössä olevaa rinnan merkintätapaa. Jos kainalossa on useita metastaattisia imusolmukkeita, merkitään vain biopsoitu tai patologisimman näköinen imusolmuke.

KIP-leikkaus tehdään neoadjuvanttihoidon jälkeen, mikäli kuvantaen saavutetaan hoitovastetta. Jos hoitovastetta ei saada tai tauti kuvantaen progredioi neoadjuvanttihoidon aikana, tehdään kainaloleikkauksena kainaloevakuaatio.

### KIP-leikkaus

Leikkauksessa poistetaan ennen neoadjuvanttihoitoa merkitty imusolmuke sekä tehdään vartijaimusolmuketutkimusleikkaus normaaliin tapaan (sisältäen palpoiden epäilyttävien viereisten imusolmukkeiden poiston). Kaikki poistetut imusolmukkeet tutkitaan jääleikkeenä normaalin vartijaimusolmukeprotokollan mukaisesti. Mikäli poistetuista imusolmukkeista ei löydy



vitaalia kasvainta, ei kainaloevakuaatiota tarvitse tehdä. Kainaloevakuaatio tehdään samassa leikkauksessa, mikäli jääleiketutkimuksessa löytyy edes yksittäisiä eläviä syöpäsoluja (ITC).

## **Kainaloevakuaatio**

Kainaloevakuaatio tehdään suoraan potilaille, joilla todetaan ennen leikkausta neulanäytteellä varmistettu kainalometastasointi ja potilas leikataan primaaristi. Kainaloevakuaatio tehdään lisäksi vartijaimusolmuketutkimuksen ja KIP-leikkauksen yhteydessä edellä mainituin kriteerein. Lisäksi inflammatorisen syövän kohdalla tehdään aina kainaloevakuaatio riippumatta kainalon kuvantamistai biopsialöydöksestä.

## **Kainaloevakuaation laajuus**

Kainaloevakuaatio käsittää tasot I ja II. Myös III-tason imusolmukkeet poistetaan, mikäli siellä todetaan selvästi metastaasisuspekteja imusolmukkeita. Kaikki metastaasisuspektit imusolmukkeet tulee poistaa, mikäli se on mahdollista vaurioittamatta aksillaarisuonia tai plexusta.

Kainalorasvasta tulisi löytyä vähintään 10 imusolmuketta, mutta TNM-luokittelu on sitä luotettavampi, mitä useampia imusolmukkeita kainalorasvasta on tutkittu. Kainalossa voi olla jopa 40 imusolmuketta. Neoadjuvanttihoidon myötä löydettyjen imusolmukkeiden määrä saattaa kuitenkin olla pienempi lääkehoidon vaikutuksesta.

## **Kainaloevakuaation jälkeinen kuntoutus**

Kainaloevakuaatiosta saattaa seurata potilaalle liikerajoitteita ja ylärajaaturvotusta. Postoperatiivinen fysioterapeuttinen ohjaus on suositeltavaa kaikille kainaloevakuaatiopotilaille.

## **Kainalokirurgia potilaalla, jolla aiemman rintasyöpäleikkauksen jälkeinen paikallinen uusiutuma**

Jos tauti uusiutuu paikallisesti rinnan säästävän leikkauksen tai mastektomian ja **vartijaimusolmukebiopsian jälkeen**, eikä kuvantaen nähdä kainalon alueella poikkeavaa, ei potilas hyödy kainalokirurgiasta (re-sentinel toimenpiteestä tai kainaloevakuaatiosta).

Jos potilaalle on **aiemmin tehty kainaloevakuaatio** eikä kuvantamisessa näy kainalossa poikkeavaa, tarkistetaan kainalon tilanne kliinisesti leikkauksessa ja tarvittaessa poistetaan epäilyttävät imusolmukkeet formaliininäytteeksi.

Mikäli vartijaimusolmukebiopsian tai evakuaation jälkeen kainalossa **todetaan kliinisesti tai kuvantamistutkimuksilla selkeä epäily kainalometastasoinnista**, tulee epäilyttävä imusolmuke poistaa, vaikka neulanäytteissä ei todettaisi syöpää.

**Sytologisesti tai histologisesti varmistettu metastasointi** hoidetaan kainaloevakuaatiolla joko suoraan tai neoadjuvanttihoidon jälkeen. Kainaloresidiivi evakuaation jälkeen hoidetaan re-evakuaatiolla.

*Kirjallisuutta:*

1. Gentilini OD, Botteri E, Sangalli C, ym. Sentinel Lymph Node Biopsy vs No Axillary Surgery in Patients With Small Breast Cancer and Negative Results on Ultrasonography of Axillary Lymph Nodes: The SOUND Randomized Clinical Trial. [JAMA Oncol 2023;9:1557-1564.](#)
2. Galimberti V, Cole BF, Viale G, ym. Axillary dissection versus no axillary dissection in patients with breastcancer and sentinel-node micrometastases (IBCSG 23-01): 10-year follow-up of a randomised, controlled phase 3 trial. [Lancet Oncol. 2018;19:1385- 1393.](#)
3. Bartels SAL, Donker M, Poncet C, ym. Radiotherapy or Surgery of the Axilla After a Positive Sentinel Node in Breast Cancer: 10-Year Results of the Randomized Controlled EORTC 10981-22023 AMAROS Trial. [J Clin Oncol. 2023;41:2159–2165.](#)
4. Simons JM, van Nijnatten TJA, van der Pol CC, ym. Diagnostic accuracy of different surgical procedures for axillary staging after neoadjuvant systemic therapy in node-positive breast cancer: a systematic review and meta-analysis. [Ann Surg 2019; 269:432–42.](#)
5. Poodt IGM, Vugts G, Schipper RJ, ym. Sentinel Node and Recurrent Breast Cancer (SNARB) study group. Prognostic impact of repeat sentinel lymph node biopsy in patients with ipsilateral breast tumour recurrence. [Br J Surg. 2019;106:574–85.](#)



# RINTASYÖVÄN POSTOPERATIIVINEN SÄDEHOITO

LEILA VAALAVIRTA ja TANJA SKYTTÄ

## Rinnan säästävän leikkauksen jälkeinen sädehoito

Invasiivisessa rintasyövässä suositellaan annettavaksi rinnan säästävän leikkauksen jälkeinen koko rinnan sädehoito. Sädehoito vähentää paikallisia uusiutumisia 65–75 %, pidentää tautivapaata elinaikaa ja vähentää rintasyöpäkuolleisuutta. Tutkimuksissa ei ole voitu osoittaa ryhmää, joka ei hyötyisi sädehoidosta. Iäkkäillä potilailla, joilla on leikattu pieni (< 20 mm) hormoniposiitivinen rintasyöpä, voidaan harkita myös pelkkää hormonaalista hoitoa, mutta paikallisen uusiutuman riski tällöin kasvaa. Imusolmukealueiden sädehoidon indikaatiot on kuvattu alla.

Sädehoito toteutetaan tietokonetomografialeikkeisiin pohjaavan kolmiulotteisen (3D) annossuunnitelman perusteella. Hoidossa pyritään rinnan alueella mahdollisimman tasaiseen annosjakaumaan. Epätasaisen annosjakauman on osoitettu lisäävän välittömien haittojen riskiä. Optimaaliseen tulokseen voidaan päästä usealla eri tekniikalla, kuten käyttäen intensiteettimuokkausta, kaarihoitoa tai perinteisiä tangentiaalisia kenttiä. Riskielimien, kuten keuhkojen ja sydämen saamat sädeannokset pyritään minimoimaan nykyaikaisen annossuunnittelun ja sädehoitotekniikan avulla. Olkanivelen ja toisen rinnan sädeannokset tulisi myös huomioida annossuunnitelmaa tehtäessä. Vasemmanpuoleisen rinnan sädehoito tulisi toteuttaa sisäänhengityspidätyksessä tai hengitystahdistettuna sydämen annoksen minimoimiseksi.

Rinnan säästävän leikkauksen jälkeen hypofraktioitu sädehoito on ensisijainen vaihtoehto. Sädehoito toteutetaan tyypillisesti kolmen viikon hoitona (15 X 2,67 Gy) kokonaisannokseen 40 Gy. Viiden fraktion eli yhden viikon aikana toteutettava sädehoito (5 X 5,2 Gy) on myös mahdollinen hoitovaihtoehto T1-T2-kasvaimissa etenkin iäkkäämmillä potilailla.

Osarinnan sädehoitoa voidaan harkita hoitovaihtoehtona yli 50- vuotiaille hyväennusteisissa rintasyövissä, joissa kasvaimen koko on <2 cm, gr I-II ja ER+ , poissulkien kuitenkin lobulaariset rintasyövät. Tervekudoksia (keuhkot, sydän) saadaan osarinnan hoidoissa paremmin suojattua. Fraktiointimalliksi suositetaan ulkoisella sädehoidolla 15X 2,67 Gy annosta tai 26(-30) Gy 5 fraktiossa 1(-2) viikon aikana toteutettuna .

## Tehoste

Rinnan primaarikasvaimen alueelle annettavaa tehosteannosta suositellaan vain korkean paikallisuusiutumisriskin potilaille (pääsääntöisesti <50-vuotiaille potilaille). Positiivisia leikkausmarginaaleja ei voi korvata tehosteannoksella. Tehoste tulee toteuttaa ensisijaisesti samanaikaisesti SIB-tekniikkaa käyttäen (esimerkiksi 15 X 3,05-3,2 Gy), jotta hoidon kokonaispituus ei kasva. Tehosteen alue tulee olla määritettävissä TT-kuvista kirurgin asettamien klipsien avulla. Viiden fraktion hoitoja ei tule suosia, jos tehosteannokselle on tarve.

## Koko rinnan poistoleikkauksen (mastektomian) jälkeinen sädehoito

Mastektomian ja kainalokirurgian jälkeinen sädehoito vähentää syövän paikallisen uusiutumisen riskiä, pidentää tautivapaata elinaikaa ja vähentää rintasyöpäkuolleisuutta korkean uusiutumisriskin rintasyövässä. Mastektomian jälkeen sädehoitoa suositellaan kaikille potilaille, joilla on todettu kainalometastasointi. Potilailla, joilla todetaan T4-luokan kasvain (ihoinvaasio), sädehoitoa suositellaan, vaikka kainalometastaaseja ei ole todettu. T3-kasvaimissa sädehoitoa voidaan harkita, jos kasvaimen liittyy muita riskitekijöitä (>5 cm kasvain, kolmoisnegatiivinen karsinooma, imutieinvaasio). Tätä pienemmissä kasvaimissa sädehoitoa pääsääntöisesti ei suositella kuin erityistapauksissa. Sädehoidon kohdealueena on kaikissa tapauksissa rintakehän etuseinä ja leikkausarpi. Sädehoito toteutetaan 15 fraktion hoitona, samoin kuin rinnan sädehoito. Sädehoito toteutetaan tietokonetomografialeikkeisiin pohjaavan kolmiulotteisen annossuunnitelman perusteella. Hoito voidaan toteuttaa joko fotonein tai elektronien ja fotonien yhdistelmällä. Hoidossa voidaan käyttää optimaalisen annosjakauman saavuttamiseksi myös esim. kaarihoitoa tai intensiteettimuokkausta. Riskielimien annokset on huomioitava kuten rinnan sädehoidossa. Imusolmukealueiden hoito on kuvattu omassa kappaleessaan.

## Imusolmukealueiden sädehoito

Imusolmukealueet otetaan hoitokohteeksi, jos kainalon imusolmukkeissa on todettu metastaaseja. Hoitoalueeseen sisällytetään kainalon, soliskuopan ja parasternaaliketjun imusolmukkeita yksilöllisesti huomioiden kasvaimen koko, biologia, sijainti, kainalometastaasien määrä ja leikkaustapa. Korkean riskin potilaille suositellaan kaikkien alueiden hoitamista, pienemmän riskin potilailla saattaa pelkkä kainalon alueen hoitaminen tangentiaalisin kentin riittää.





Kirurgisen kainaloevakuaation väheneminen luo haasteita myös sädehoitoalueen suunnitteluun. Mikrometastaasien ja ITC:n osalta hoitosuositukset ovat toistaiseksi vakiintumattomia.

Tervekudostoleranssit on otettava huomioon ja hengitystahdistettua hoitoa voidaan hyödyntää myös oikean rinnan hoidossa keuhkoannoksen pienentämiseksi. Imusolmukealueiden hoidossa käytetään samaa fraktiointia kuin rinnan hoidossa, mutta viiden fraktion hoidoista imusolmukealueille ei ole vielä riittävää teho- ja turvallisuusnäyttöä.

## Sädehoito DCIS:n leikkauksen jälkeen

Rinnan säästävän leikkauksen jälkeinen sädehoito vähentää paikallisen uusimisen riskiä noin 50 % riippumatta DCIS:n leikkausmarginaaleista, koosta, potilaan iästä tai mahdollisesta liitännäishormonihoidosta (tamoksifeeni). Sädehoito ei kuitenkaan vaikuta rintasyöpä- eikä kokonaiskuolleisuuteen. Mikäli DCIS:n koko on alle 10 mm, tumorin gradus I-II ilman nekroosia, leikkausmarginaalit yli 10 mm ja potilaan ikä yli 50 vuotta, uusimiskäsi voi olla niin pieni, että seuranta leikkauksen jälkeen voi olla vaihtoehto. Sädehoidosta pidättäytyminen edellyttää kuitenkin potilaan informoimista siihen liittyvästä suuremmasta paikallisen uusimisen riskistä. Mikäli DCIS:n vuoksi on tehty koko rintakudoksen poistoleikkaus, sädehoito ei ole aiheellinen. Sädehoito kohdennetaan koko rintarauhasen alueelle. Sädehoito suositellaan toteutettavaksi samaan tapaan kuin invasiivisen syövän hoito rinnan säästävän leikkauksen jälkeen.

## Sädehoito neoadjuvanttihoidon ja leikkauksen jälkeen

Sädehoito neoadjuvanttihoidon ja sen jälkeen tehdyn säästävän leikkauksen jälkeen toteutetaan aina yksilöllisen harkinnan mukaan. Jos lähtötilanne on T1-3N1 ja hoitovaste on täydellinen (pCR) sekä rinnassa että kainalossa, voidaan sädehoidon kohteeksi ottaa pelkkä rinta. Muissa tilanteissa (T4, N2-3) suositellaan edelleen imusolmukealuiden sädehoitoa riippumatta hoitovasteesta.

Neoadjuvanttihoidon jälkeisen mastektomian jälkeen sädehoitoa suositellaan aina, jos leikkauksessa nähdään imusolmukkeissa jäännöstautia tai leikkausreunat eivät ole puhtaat. Täydellisessä hoitovasteessa T1-3N1-lähtötilanteessa voi liitännäissädehoidosta luopua.

## Syöpälääkehoidot sädehoidon aikana

Uusien liitännäislääkehoitojen, samoin kuin levinneen syövän lääkehoitojen aikana tulee ottaa huomioon lääke- ja sädehoidon mahdolliset yhteisvaikutukset. Tutkimustieto yhteisvaikutuksesta on yleensä uuden lääkkeen käyttöönoton yhteydessä vähäistä, jolloin varovaisuutta tulee noudattaa.

Hormonihoidoista LHRH-analogeja ja aromataasinestäjiä voidaan käyttää samanaikaisesti sädehoidon aikana. Liitännäisindikaatiolla tamoksifeeni suositellaan aloitettavaksi vasta rinnan liitännäissädehoidon jälkeen (mahdollisen sädehoidon aiheuttaman keuhkofibroosi riskin vuoksi), mutta palliatiivisissa hoidoissa ei ole tauotuksen tarvetta. Immuunivasteen vapauttajat (PD-1- ja PD-L1-estäjät) voivat jatkaa sädehoidon aikana. CDK4/6-estäjät toimivat sädeherkistäjinä, joten niiden tauottamista suositellaan sädehoidon ajaksi. HER2-geeniin kohdistuneista lääkkeistä trastutsumabi ja pertutsumabi ovat turvallisia liitännäissädehoidon aikana. HER2-vasta-ainekonjugaattilääkkeet (trastutsumabideruksteakaani ja trastutsumabiemtansiini) voivat hieman lisätä sädehoidon haittoja, joten niiden annostelua sädehoidon aikana tulee arvioida potilaan kokonaistilanteen mukaan. PARP-estäjät ovat haitallisia sädehoidon aikana ja ne tulee kaikissa indikaatioissa tauottaa sädehoidon ajaksi.

Lääkeaine	Olemassa oleva tieto	Tauon tarve (3 x puoliintumisaika)	Lisähuomiot
<b>HER2-targetoivat lääkeaineet</b>			
trastutsumabi, pertutsumabi, lapatinibi, neratinibi	 Ei lisääntynyttä toksisuutta	Ei tauotuksen tarvetta	
TDM-1, T-Dxd	 aivometastaasien SBRT-hoidossa nekroosi- ja vuotoriski saattaa kasvaa	Ei samanaikaisesti aivometastaasien SRT kanssa	Palliatiivisessa hoidossa vartalon alueella ei tauotuksen tarvetta. Rinnan liitännäissädehoidon aikana samanaikainen käyttö saattaa lisätä tervekudoshaittoja.
<b>Hormonilääkkeet</b>			
tamoksifeeni	 keuhkon myöhäisen sädefibroosin riski lisääntynyt rinnan liitännäissädehoidon yhteydessä	lääkkeen aloitus suositeltava liitännäishoidossa vasta sädehoidon jälkeen	Palliatiivisessa hoidossa ei tarvitse tauottaa
aromataasi-inhibiittorit: LHRH-analogit	 ei tiedossa olevaa merkittävää lisäriskiä	Ei tauon tarvetta	
<b>PARP-inhibiittorit</b>	 sädeherkistäjä	Tauotettava	
olaparibi		2 vrk ennen	
talatsoparibi		12 vrk ennen	



<b>CD4/6-inhibiittorit</b> ●	näyttää alustavasti lisäävän sädehoidon toksisuutta	Tauotettava	
palbosiklibi		6 vrk ennen	
ribosiklibi		7 vrk ennen	
abemasiklibi		5 vrk ennen	
<b>Immuunivasteen muuntajat</b> ●	Ei merkittävää lisähaittaa, ei tauon tarvetta		
pembrolitsumabi			
atetsolitsumabi			

### Kirjallisuutta:

1. Early Breast Cancer Trialists' Collaborative Group (EBCTCG). Darby S, McGale P, Correa C, ym. Effect of radiotherapy after breast-conserving surgery on 10-year recurrence and 15-year breast cancer death: meta-analysis of individual patient data for 10,801 women in 17 randomised trials. [Lancet. 2011 Nov 12;378\(9804\):1707-16.](#)
2. EBCTCG (Early Breast Cancer Trialists' Collaborative Group), McGale P, Taylor C, Correa C, ym. Effect of radiotherapy after mastectomy and axillary surgery on 10-year recurrence and 20-year breast cancer mortality: meta-analysis of individual patient data for 8135 women in 22 randomised trials. [Lancet. 2014 Jun 21;383\(9935\):2127-35.](#)
3. Matuschek C, Bölke E, Haussmann J, ym. The benefit of adjuvant radiotherapy after breast conserving surgery in older patients with low risk breast cancer- a meta-analysis of randomized trials. *Radiat Oncol.* 2017 Mar 23;12(1):60. [Radiat Oncol. 2017 Mar 23;12\(1\):60.](#)
4. Havilland J, Owen J, Dewar JA, ym. The UK Standardisation of Breast Radiotherapy (START) trials of radiotherapy hypofractionation for treatment of early breast cancer: 10-year follow-up results of two randomized controlled trials. [Lancet Oncol. 2013 Oct;14\(11\):1086-1094.](#)
5. Coles CE, Griffin CL, Kirby AM, ym . Partial-breast radiotherapy after breast conservation surgery for patients with early breast cancer (UK IMPORT LOW trial): 5-year results from a multicentre, randomised, controlled, phase 3, non-inferiority trial. [Lancet. 2017 Sep 9;390\(10099\):1048-1060.](#)
6. Kindts I, Laenen A, Depuydt T, ym. Tumour bed boost radiotherapy for women after breast-conserving surgery. [Cochrane Database Syst Rev. 2017 Nov 6;11:CD011987.](#)
7. Garg PK, Jakhetiya A, Pandey R, ym. Adjuvant radiotherapy versus observation following lumpectomy in ductal carcinoma in-situ: A meta-analysis of randomized controlled trials. [Breast J. 2018 May;24\(3\):233-239.](#)
8. Brunt A, Haviland J, Wheatley D, ym, Hypofractionated breast radiotherapy for 1 week versus 3 weeks (FAST-Forward): 5-year efficacy and late normal tissue effects results from a multicentre, non-inferiority, randomised, phase 3 trial. [Lancet 2020;395:1613-1626.](#)
9. Coles E, Haviland J, Kirb A, ym. Dose-escalated simultaneous integrated boost radiotherapy in early breast cancer (IMPORT HIGH): a multicentre, phase 3, non-inferiority, open-label, randomised controlled trial. [Lancet 2023;;401:2124-2137.](#)

10. Kim Y, Byun H, Kim D, ym. Effect of Elective Internal Mammary Node Irradiation on Disease-Free Survival in Women With Node-Positive Breast Cancer: A Randomized Phase 3 Clinical Trial. [JAMA Oncol. 2022;;8:96-105.](#)
11. Thorsen LBJ, Overgaard J, Matthiessen L, ym. Internal Mammary Node Irradiation in Patients With Node-Positive Early Breast Cancer: Fifteen-Year Results From the Danish Breast Cancer Group Internal Mammary Node Study. [J Clin Oncol. 2022;;40:4198-4206.](#)
12. Taylor C, Dodwell D, McGale,ym. Radiotherapy to regional nodes in early breast cancer: an individual patient data meta-analysis of 14324 women in 16 trials. [Lancet. 2023 Nov 25;402\(10416\):1991-2003.](#)



# RINTASYÖVÄN NEOADJUVANTTIHOITO

PÄIVI AUVINEN

Neoadjuvanttihoitossa onkologiset lääkehoidot aloitetaan ennen leikkausta. Sen etuna on nopea onkologisen lääkehoidon aloitus ja mahdollisuus hoitovasteen arviointiin, sekä jatkohoidon räätälöintiin, mikäli täydellistä hoitovastetta ei saavutettu. Neoadjuvanttihoitossa on mahdollisuus käyttää uusia syöpälääkkeitä, joilla ei ole vastaavaa näyttöä liitännäishoidossa. Päätös neoadjuvanttihoidon aloittamisesta tehdään moniammatillisessa meetingissä. Diagnostiikasta ja potilaan alkuinformaatiosta vastaa kirurgi.

Ennen neoadjuvanttihoidon aloitusta:

- Määritetään ja kirjataan kasvaimen koon ja imusolmukelevinneyden pohjalta pre-operatiivinen kliiniradiologinen cTNM luokka.
- Määritetään rintasyöpäkudoksesta otetusta PNB:stä: ER, PR, HER2, proliferaatio, histologia, gradus.
- Määritetään ja kirjataan diagnoosinumero (C50.xx) ja kliininen syöpärekisteri-ilmoitus.
- Vartalon TT-tutkimus potilaita, joilla on cT3-4 tai cN2-3 tilanne.
- Arvioidaan tarve ja testauskriteerit perinnöllisen rintasyöpäalttiuden osalta.
- Tarvittaessa fertiili-ikäisiltä hCG, vaihdevuosi-ikäisiltä estradioli ja FSH.
- Jos lapsiluku ei ole vielä täynnä, gynekologin konsultaatio hedelmällisyyden turvaamiseksi ja mahdollisia myöhemmin tarvittavia hedelmällisyshoitoja varten.

## Neoadjuvanttihoidon indikaatiot

1. **Kolmoisnegatiivisessa (TNBC) ja HER2-positiivisessa rintasyövässä alla olevin kriteerein.** Hormoniposiivisessa, HER2-negatiivisessa rintasyövässä potilaskohtainen arvio huomioiden ER+/PR+ taso, gradus, proliferaatio, histologia ja sukuanamneesi.
- T2 **tai** N1

2. **Hoito aloitetaan neoadjuvanttihoitolla**, mikäli sille ei ole potilaslähtöistä estettä.
- T3-4 kasvaimet
  - N2-3 tautitilanne
  - Paikallisesti edennyt, leikkaukseen soveltumaton tai inflammatorinen tautitilanne
  - Potilaan muun sairauden tai sen vaatiman hoitotoimenpiteen vuoksi ei voida leikata (esim. sepelvaltimotoimenpiteet)

### Neoadjuvanttihoito kolmoisnegatiivisessa rintasyövässä (TNBC)

#### Karboplatiini + taksaani -> EC/AC ± immunoterapia

- karboplatiini + taksaani
  - o karboplatiini (AUC 1.5) viikoittain tai (AUC 5-6) 3 vk välein
  - o paklitakseli 80 mg/m<sup>2</sup> viikoittain tai dosetakseli 80–100 mg/m<sup>2</sup> 3 vk välein

Hoitojakso 3 vk, yhteensä 3–4 hoitojaksoa

- EC/AC
  - o epirubisiini 75–90 mg/m<sup>2</sup> tai doksorubisiini 60 mg/m<sup>2</sup>
  - o syklofosfamidi 600 mg/m<sup>2</sup>

Hoitojakso 2–3 vk, yhteensä 3–4 hoitojaksoa

Potilailla, joilla on **vähintään T2 tai N+ tautitilanne**, voidaan leikkaukseen soveltuville potilaille liittää harkinnan mukaan solunsalpaajahoidon rinnalle **PD-1-estäjä pembrolitsumabi**. Potilaalla ei saa olla aktiivista immunosuppressiivista lääkitystä vaativaa autoimmuunisairautta. Hoitopäätös tehdään yhdessä potilaan kanssa, huomioiden rintasyövän uusiutumisen riski ja sen pieneminen suhteessa immunologiseen lääkkeeseen liittyvään vakavan haittavaikutuksen riskiin. Pembrolitsumabia annetaan 200 mg iv, 3 vk välein, 8 hoitosykliä ennen leikkausta ja 9 hoitosykliä leikkauksen jälkeen. **Paikallisesti edenneen, leikkaukseen soveltumattoman TNBC:n** (esim. inflammatorinen tautitilanne) hoidossa on PD-L1 positiivisilla potilailla käytettävissä immunologisena hoitovaihtoehtona ym. pembrolitsumabin lisäksi myös PD-



L1-estäjä atetsolitsumabi kombinoituna nab-paklitakseliin. Atetsolitsumabin annos on 840 mg, 2 vk välein ja nab-paklitakseli 100 mg/m<sup>2</sup> pv 1,8,15, Sykli 4 vk.

TNBC-potilaiden neoadjuvanttihoito pyritään toteuttamaan ensisijaisesti platinapohjaisena hoitona. Jos hoitosykli 2 vk tai epirubisiinin annos 90 mg/m<sup>2</sup>, hoito toteutetaan valkosolukasvutekijän tuella. Potilaille, joilla platinapohjainen hoito on kontraindisoitu, annetaan FinXX-tutkimuksen mukainen kapesitabiini-pohjainen hoito tai dosetakseli x 3–4 → EC x 3–4. Potilaille, joilla ei ole ollut hoidossa mukana immunologista lääkettä ja leikkauspreparaatissa on invasiivista jäännöskasvainta, voidaan sädehoidon jälkeen antaa 6–8 hoitojaksoa kapesitabiinia. **BRCA1/2 ituratomutaation** omaaville potilaille, joilla todetaan neoadjuvanttihoidon jälkeen invasiivista jäännöskasvainta rinnan tai imusolmukkeen alueella, voidaan antaa 1 v. ajaksi olaparibi 300 mg x 2, joka voidaan antaa yhtä aikaa pembrolitsumabin kanssa, mutta ei kapesitabiinin kanssa.

#### **Neoadjuvanttihoito HER2-positiivisessä rintasyövässä:**

##### **Dosetakseli + trastutsumabi + pertutsumabi x 6–8**

- dosetakseli 80–100 mg/m<sup>2</sup> i.v.
- trastutsumabi & pertutsumabi

Hoitojakso 3 vk, 6–8 hoitojaksoa

##### **Karboplatiini + taksaani + trastutsumabi + pertutsumabi x 6–8**

- dosetakseli 75 mg/m<sup>2</sup> i.v.
- karboplatiini (AUC 5-6) 3 vk välein tai (AUC 1.5) viikoittain
- trastutsumabi & pertutsumabi

Hoitojakso 3 vk, 6–8 hoitojaksoa

##### **Dosetakseli + trastutsumabi + pertutsumabi x 3–4 → EC x 3–4**

- dosetakseli 80–100 mg/m<sup>2</sup> i.v.

- trastutsumabi & pertutsumabi

Hoitojakso 3 vk, 3–4 hoitojaksoa

- syklofosfamidi 600 mg/m<sup>2</sup> i.v.
- epirubisiini 75–90 mg/m<sup>2</sup> i.v.

Hoitojakso 3 vk, 3–4 hoitojaksoa

HER2-positiivisilla potilailla, joilla on **vähintään T2 tai N+ tauti**, voidaan trastutsumabin lisäksi antaa pertutsumabia. Ensimmäisellä hoitokerralla pertutsumabi/trastutsumabi 1200 mg/600 mg s.c. ja jatkokerroilla 600 mg/600 mg s.c. Suonen sisäisesti annosteltaessa trastutsumabi 8 mg/kg → 6 mg/kg i.v. ja pertutsumabi 840 mg → 420 mg i.v. Hoito aloitetaan taksaanin ja kaksoisvasta-aineen kombinaatiolla. Jatkohoidon osalta yhtenä vaihtoehtona on jatkaa kokonaan taksaanin ja anti-HER2-lääkkeiden kombinaatiolla, erityisesti potilailla, joilla on saavutettu nopea hyvä hoitovaste. Muilla suositellaan vaihtoa joko karboplatiini-pohjaiseen hoitokombinaatioon anti-HER2-lääkkeiden kera tai antrasykliinipohjaiseen EC-kombinaatioon ilman HER2-vasta-aineita.

Haastavissa tilanteissa voidaan HER2-vasta-aineiden rinnalle solunsalpaajaksi harkita pientä, viikoittaista vinorelbiini-, platina tai taksaani-annosta, tai aloittaa hoito pelkällä HER2-vasta-aine lääkityksellä ja liittää solunsalpaajahoidon mukaan myöhemmin. Jos solunsalpaajat eivät sovellu lainkaan, voidaan hoito toteuttaa HER2-vasta-aineen ja hormonihoiton kombinaationa.

Jos neoadjuvanttihoitolla on saavutettu täydellinen hoitovaste (pCR), toteutetaan leikkauksen jälkeinen anti-HER2-hoito single-trastutsumabilla. Potilailla, joilla todetaan leikkauspreparaatissa invasiivista jäännöskasvainta, voidaan leikkauksen jälkeinen anti-HER2-hoito toteuttaa trastutsumabi-emtansiini (T-DM1) lääkkeellä. **HER2-vasta-ainehoidon kokonaiskesto on n. yksi vuosi.** Leikkauksen jälkeen hoitokertoja maksimissaan 14 kpl. Hormoni- ja HER2-positiivisilla voidaan harkita myös neratinibia 240 mg/pv vuoden ajan, alkaen vuoden kuluessa anti-HER2-lääkkeen päättymisestä.





## Neoadjuvanttihoito HR-positiivisessa & HER2- negatiivisessa rintasyövässä

Aloitettaessa solunsalpaajahoidolla, voidaan valita joku alla olevista kombinaatiohoidoista. Platinapohjaista hoitoa puoltaa matala ER/PR-positiivisuuden taso tai epäily perinnöllisestä alttiudesta.

- **Karboplatiini + taksaani → EC/AC** (ym. annokset)
- **Dosetakseli x 3–4 ja EC x 3–4** (ym. annokset)
- **Dosetakseli + epirubisiini x 6**
  - o dosetakseli 60 mg/m<sup>2</sup> i.v. vrk 1
  - o epirubisiini 60 mg/m<sup>2</sup> i.v. vrk 1

Hoitojakso 3 vk, maksimissaan 6 hoitojaksoa

- **Dosetakseli + kapesitabiini TX x 3 → CEX x 3**
  - o dosetakseli 60 mg/m<sup>2</sup> i.v. vrk 1
  - o kapesitabiini 900 mg/m<sup>2</sup>, per os aamuin illoin, vrk 1–14

Hoitojakso 3 vk, yhteensä 3 hoitojaksoa

- o syklofosfamidi 600 mg/m<sup>2</sup> i.v. vrk 1
- o epirubisiini 60 mg/m<sup>2</sup> i.v. vrk 1
- o kapesitabiini 900 mg/m<sup>2</sup>, per os aamuin illoin, vrk 1–14

Hoitojakso 3 vk, yhteensä 3 hoitojaksoa

Jos diagnoosivaiheessa (T3 /gr 3 & N1) tai N2 voidaan solunsalpaajahoidon jälkeen liitännäisvaiheessa kombinoida hormonihoiton rinnalle abemasiklibi 2 v. ajaksi. **Mikäli BRCA1/2- ituratomutaation** omaavalla on sekä leikkauspreparaatissa jäännöskasvainta että CPS+EG vähintään 3 pistettä, voidaan hormonihoiton rinnalle liittää 1 v. ajaksi olaparibi 300 mg x 2.

**Paikallisesti edenneessä, ER/PR-positiivisessa, HER2-negatiivisessa** rintasyövässä on yhtenä primaarivaiheen hoitovaihtoehtona solusykliinsäätelijän ja hormonihoiton kombinaatio. Tuolloin hormonaalinen hoito on ensisijaisesti aromataasinestäjä. Pre- ja perimenopausaalisilla potilailla hoitoon liitetään munasarjasuppressiona LHRH-analogi (leuproreliini, gosereliini). Mikäli tämän jälkeen leikkauspreparaatissa on vielä paljon tuumorikudosta jäljellä, voidaan hyväkuntoisilla WHO 0-1 potilailla harkita leikkauksen jälkeen liitännäisvaiheessa solunsalpaajahoitoja. Paikallisesti edenneessä tautitilanteessa BRCA1/2-ituratamutaation omaavilla olaparibi tai talatsoparibi ovat käytettävissä, jos esiliitännäishoidossa on annettu antrasykliiniä ja taksaania (tai ne eivät sovellu) ja tauti on edennyt hormonihoiton aikana (tai hormonihoito ei sovellu).

- **Abemasiklibi/Palbosiklibi/Ribosiklibi + aromataasinestäjä ± lääkkeellinen munasarjasuppressio**

Jos potilas on iäkäs ja rintasyöpä on biologisesti ei-aggressiivinen (hormonireseptorit vahvasti positiiviset & HER2-negatiivinen & proliferaatio on matala < 20 %), pelkkä hormonaalinen hoito, ensisijaisesti aromataasinestäjä, on yksi hyvä hoitovaihtoehto. Hoitovaste hormonaaliselle hoidolle voi tulla hitaasti, mutta se voi kestää jopa useita vuosia.

### Neoadjuvanttihoitossa huomioitavia asioita

- Kansainvälinen suositus on 6–8 hoitosykliä. Pyrkimyksenä 8 hoitosykliä, mutta toksisuuden vuoksi voidaan tyytyä vähempään.
- Kaikki hoitajakset pyritään antamaan yhtäjaksoisesti ennen leikkausta.
- HER2-positiivisilla potilailla sydämen pumppufunktio tutkimus viimeistään ennen toista hoitoa, jatkossa 3–6 kk välein.
- Mikäli potilas saa allergisen reaktion taksaanille, vaihdetaan tilalle nab-paklitakseli.
- Antrasykliinipohjaista hoitoa suositellaan annettavaksi enintään 6 hoitajaksoa.
- DPYD-geenin testaus ennen 5-fluorourasiili-pohjaisten hoitojen aloitusta.
- Valkosolukasvutekijän käyttöä suositellaan hoidoissa, jotka toteutetaan 2–3 vk välein, joskin antrasykliini-pohjaisen hoidon yhteydessä arvioitava potilaskohtaisesti hyödyt ja haitat.
- Toiseksi viimeisen hoidon yhteydessä tehdään lähete:



- leikkaukseen, jonka optimaalinen ajankohta on 3–4 vk viimeisen solunsalpaajahoidojakson alusta.
- sädehoitoon, jonka optimaalinen aloitusajankohta on 3–4 vk leikkauksesta.
- Neoadjuvanttihoidon jälkeen arvioidaan patologinen ypTNM luokitus, jonka mukaisesti suunnitellaan adjuvanttihoito.
- Sädehoidon indikaatiot ovat samat kuin adjuvanttihoidossa. Arvio sädehoidon indikaatiosta ja laajuudesta tehdään lähtötilanteen mukaan.
- Sädehoito annetaan, vaikka kasvain ei olisi leikattavissa ja sädehoito voi iäkkäillä tai huonokuntoisilla ER/PR-negatiivisilla potilailla toimia jopa ainoana hoitomuotona
- Potilaille, joilla on ER/PR-positiivinen kasvain, hormonaalinen liitännäishoito normaaliin tapaan huomioiden taudin korkea uusiutumiskorkeus.

## **Tulehduksellinen eli inflammatorinen rintasyöpä**

PÄIVI AUVINEN

Tulehduksellinen rintasyöpä on oma aggressiivinen kliinispatologinen ryhmänsä. Sille on tyypillistä ihon punoitus, paksuuntuminen ja turvotus, ”appelsiini-ihottuma” käsittäen kolmasosan tai enemmän rinnan ihosta (T4d). Tulehduksellisen rintasyövän taustalla on yleensä huonosti erilaistunut duktaalinen rintasyöpä. Joskus rinnan kasvainta ei löydy, ja diagnoosiin päästään ottamalla ihosta biopsioita, joissa todetaan kasvainsolujen esiintyminen laajasti ihon imuteissä. Tulehduksellisen rintasyövän hoitoa edeltävät tutkimukset toteutetaan pääosin samoin periaattein kuin neoadjuvanttihoidossa. Lisäksi ennen hoidon aloittamista suositellaan kaikille vartalon TT-tutkimusta sekä valokuvia rinnan ja lähi-imusolmukkeiden alueelta. Rintojen MRI-tutkimuksessa näkyy laaja-alainen ihon paksuuntuma, joka voi olla havaittavissa jo muutamia viikkoja ennen kliinisesti todettavaa tautitilannetta.

Tulehduksellisessa rintasyövässä on kyse paikallisesti edenneestä, leikkaukseen soveltumattomasta rintasyövästä ja se on sisällytetty useisiin levinneen rintasyövän ensilinjan lääkehoitotutkimuksiin. Inflammatorista rintasyöpää sairastavien potilaiden ennuste on ollut huonompi kuin muiden paikallisesti edennyttä rintasyöpää sairastavien potilaiden ennuste. Täten tulehduksellisen rintasyövän hoitovaihtoehtoina on käytettävissä sekä neoadjuvanttihoitovaihtoehdot että tarvittaessa myös levinneen vaiheen ensilinjan hoitovaihtoehdot (tarkemmat ohjeet ym.

kohdissa). Hoito määräytyy taudin levinneisyyden ja rintasyövän bioprofiilin mukaan (TNBC, HER2, Luminal A/B). Hoito aloitetaan lääkehoidolla. Sairauden aggressiivisen luonteen takia suositellaan useamman solunsalpaajan yhdistelmää, mikäli se on hoitokaavion osalta järkevää (esim. TNBC ja Luminal B alatyypeissä) ja potilaan voinnin kannalta mahdollista. Hoitovasteen huolellinen seuranta on tärkeää. Tulehduksellisen rintasyövän hoidossa suositellaan systeemihoidon lisäksi mahdollisimman hyvää paikalliskontrollia. Kirurgisessa hoidossa ei suositella vartijaimusolmuketutkimusta, rinnan osittaista leikkausta eikä ihoa säästäviä leikkaustoimenpiteitä. Sädehoidossa suositellaan mammaria interna ketjun imusolmukkeiden sisällyttämistä sädehoitokenttiin, lisäksi huolehdittava riittävästä sädehoitoannoksesta ihon alueella. BRCA1/2 ituratamutaation omaavilla voidaan antaa 1 v. ajan PARP-estäjä olaparibia. ER+/PR+-potilaiden hormonaalinen hoito suositellaan toteutettavan optimaalisesti, joten pre- ja perimenopausaalisilla potilailla hoitoon liitetään munasarjasuppressiona LHRH-analogi (leuproreliini, gosereliini). Hormonihoito rinnalle voidaan kombinoida 2 v. ajaksi abemasiklibi.

#### *Kirjallisuutta:*

1. Petrelli F, Coinu A, Borgonovo K, ym. The value of platinum agents as neoadjuvant chemotherapy in triple-negative breast cancers: a systematic review and meta-analysis. [Breast Cancer Res Treat. 2014;144:223-32.](#)
2. Schmid P, Cortes J, Pusztai L, ym. Pembrolizumab for early triple-negative breast cancer. [N Engl J Med. 2020; 27:810-821.](#)
3. Tutt A, Garber J, Kaufman B, et al. Adjuvant Olaparib for patient with BRCA1- or BRCA2-mutated breast cancer. [N Engl J Med 2021; 384:2394-2405.](#)
4. van Ramshorst MS, van der Voort A, van Werkhoven ED, ym; Dutch Breast Cancer Research Group (BOOG). Neoadjuvant chemotherapy with or without anthracyclines in the presence of dual HER2 blockade for HER2-positive breast cancer (TRAIN-2): a multicentre, open-label, randomised, phase 3 trial. [Lancet Oncol. 2018 Dec;19\(12\):1630-1640.](#)
5. von Minckwitz G, Huang C, Mano M, ym. Trastuzumab emtansine for residual invasive HER2-positive breast cancer. [N Engl J Med. 2019;380:617-628.](#)
6. [National Comprehensive Cancer Network® \(NCCN-guidelines®\)](#). Version 4.2023.(viitattu 11.12.2023)
7. Matro J, Li T, Cristofanilli M, ym. Inflammatory breast cancer Management in the national comprehensive cancer network (NCCN): The disease, the recurrence pattern, and the outcome. [Clin Breast Cancer. 2015 Feb;15\(1\):1-7.](#)



## PAIKALLISESTI UUSIUTUNEEN RINTASYÖVÄN HOITO

PÄIVI AUVINEN

Potilaille, joilla todetaan rintasyövän paikallinen uusiutuma, tehdään tutkimukset taudin levinneisyyden selvittämiseksi. Yleensä kyseeseen tulee vartalon tietokonetomografiatutkimus, joka antaa levinneisyyden lisäksi tietoa syövän paikallisesta leviämisestä rintakehän ja kainalon alueelle.

Säästävän leikkauksen jälkeen todettu rintasyövän paikallinen uusiutuma hoidetaan yleensä poistamalla jäljellä oleva rintarauhaskudos rinnan poistoleikkauksella. Joskus uusi säästävä leikkaus samaan rintaan voi olla mahdollinen. Jos rinta poistetaan paikallisen uusiutuman takia, voi välitön rintarekonstruktio olla mahdollinen.

Rinnan poistoleikkauksen jälkeen arven alueelle, rintakehälle tai kainaloon ilmaantuva paikallinen uusiutuma pyritään leikkaamaan radikaalisti. Tarvittaessa resekoidaan rintakehän seinämää, jolloin kudospuutoksen rekonstruktioon käytetään pehmytkudoskielekkeitä ja hengitystä tukemaan synteettistä verkkoa tai kylkiluusiirrettä.

Leikkauksen jälkeen annetaan sädehoito, ellei sitä ole annettu primaarihoidon yhteydessä. Joskus voidaan antaa myös lisäsädehoito, erityisesti jos paikallinen uusiutuma ei ole radikaalisti leikattavissa.

Paikallisen uusiutuman yhteydessä annettavien lääkehoitojen tarpeellisuutta arvioitaessa on hyvä huomioida, että rinnan poiston jälkeen todettuun uusiutumaan liittyy selvästi huonompi ennuste kuin säästävän leikkauksen jälkeen todettuun uusiutumaan. Paikallisesta uusiutumasta suositellaan määritettäväksi kasvaimen koko, histologia, gradus, hormonireseptorit, HER2 ja proliferaatio (esim. Ki67). Hoitopäätöstä tehtäessä huomioidaan aiemmin annetut hoidot, potilaan yleistila ja muut sairaudet.

Solunsalpaajahoito on hyödyllinen erityisesti potilailla, joilla uusiutuma on hormonireseptorinegatiivinen. Trastutsumabi annetaan sytostaattihoitoon liitettynä, jos uusiutuma on HER2-positiivinen, eikä potilas ole saanut sitä aiemmin. HER2-positiivisen rintasyövän paikallisuusiutuman yhtenä hoitovaihtoehtona voi olla pertutsumabin liittäminen dosetakseli-

trastutsumabiyhdistelmään solunsalpaajahoidon aikana. Vuoden mittainen trastutsumabihoito annetaan harkinnan mukaan huomioiden potilaan yleistila, aiemmin annetut hoidot ja sydämen toiminta. Hormonaalista hoitoa suositellaan potilaille, joiden kasvain on hormonireseptoriposiitivinen.

### Uusintasädehoito

VAALAVIRTA LEILA

Rintasyövän uusiutumisen yhteydessä paikallista sädehoitoa voidaan harkita leikkauksen tai muun onkologisen hoidon jälkeen. Alustavien tutkimusten mukaan lisäsädehoidon haitat ovat vähäisempiä, jos aika ensimmäisestä sädehoitajaksosta uusintasädehoitoon on pitkä ja lisäsädehoidettu alue ei ole suuri ja ympäröivien normaalikudosten aiemmin saama sädeannos huomioidaan sädehoidon suunnittelussa ja toteutuksessa.

#### *Kirjallisuutta:*

1. Aebi S, Gelber M, Stewart J, et al. Chemotherapy for isolated locoregional recurrence of breast cancer (CALOR): a randomised trial. *Lancet Oncol.* 2014 Feb;15(2):156-63.
2. NCCN Guidelines Version 2/2017. Chemotherapy regimens for recurrent or metastatic breast cancer. <https://www.nccn.org/>



## RINTASYÖVÄN LIITÄNNÄISLÄÄKEHOITO

MINNA TANNER, MAARIT BÄRLUND, LEENA TIANEN ja RIIKKA HUOVINEN

Invasiivisen rintasyövän liitännäislääkehoidon valinta aloitetaan luokittelemalla syöpä biologiseen alatyypin estrogeeni- ja progesteronireseptoreiden (ER ja PR), HER2-geeniekspression ja proliferaation mukaan. Uusiutumisriski arvioidaan tämän biologisen alatyypin ja levinneisyyden perusteella (Ks. [Patologian alan tutkimukset](#)). Liitännäislääkehoidon indikaatio on vähintään 10 % uusiutumisriski 10 seurantavuoden aikana. Syöpälääkehoitosuunnitelmassa huomioidaan potilaan toiveet, ikä, muut sairaudet ja toimintakyky. Iäkkäillä elimistön vanhenemismuutosten aiheuttamat haavoittuvuus ja hauraus, sairauksien kertyminen ja psykososiaaliset muutokset tulee ottaa huomioon syöpähoitoja suunniteltaessa. Geriatriinen arviointi moniammatillisena yhteistyönä antaa parhaan kokonaiskuvan iäkkään potilaan tilanteesta. Solunsalpaajahoito vähentää uusiutumisriskiä kaikissa biologisissa alaryhmissä, mutta haittavaikutukset rajoittavat sen käyttöä iäkkäämmillä ja monisairailla. Hormonaalinen liitännäishoito on lähes aina toteutettavissa.

Liitännäishoitopäätös tehdään yhdessä potilaan kanssa jaetulla päätöksenteolla. Keskustelussa käydään läpi moniammatillisessa työryhmässä laadittu hoitosuositus, hoitojen toteutus ja hoitoihin liittyvät haitat. Jaetussa päätöksenteossa potilas osallistuu omaa hoitoaan koskevaan päätöksentekoon lääkärin ohjaamana, joten lopputuloksena syntynyt hoitopäätös on osapuolten yhteisesti hyväksymä. Päätös pohjautuu lääkärin asiantuntijuuteen ja lääketieteelliseen näyttöön sekä potilaan arvoihin, toiveisiin ja sairauteen tai sen hoitoon liittyviin tavoitteisiin ja huolenaiheisiin.

Liitännäishoidot pyritään aloittamaan 4–6 viikon kuluttua operaatiosta. Laboratoriokokeina tarkistetaan solunsalpaajahoitoon tulevilta PVK, Neut, AFOS, ALAT, Krea, Bil ja EKG, jos ei ole tarkistettu ennen leikkausta. Hormonaaliseen hoitoon tulevilta tarkistetaan PVK, AFOS, ALAT, krea. Jos on epäselvyyttä potilaan menopaussistatuksesta, otetaan FSH ja estradioli menopaussistatuksen varmistamiseksi ennen solunsalpaajahoidon tai liitännäishormonihoidon aloitusta.

Levinneisyystutkimuksina tehdään vartalon tietokonetomografia (tai keuhkokuvaus ja ylävatsan ultraäänitutkimus) potilaille, joilla kasvaimen koko on T3–4-luokkaa tai syövän levinneisyys kainalon imusolmukkeisiin on N2–3 (kainalossa  $\geq 4$  metastaattista imusolmuketta). Luuston gammakuvaus tarkistetaan tarvittaessa, jos on epäily luustolevinneisyydestä.

Trastutumabihoitoon tuleville tarkastetaan ennen hoidon aloitusta sydämen vasemman kammion ejektiofraktion mittausta joko ultraäänellä tai sydämen isotooppikardiografialla.

## Hormonireseptoripositiivisen HER2-negatiivisen rintasyövän liitännäislääkehoito

Levinneisyys	Gradus	Ki-67	Luminal	Hormonihoito	Solunsalpaaja
pT1a-b N0	1-3	matala/korkea	A/B	Voidaan harkita, hyöty vähäinen	-
pT1c N0 pT1c-2 N1	1-2	matala	A	Kyllä	- N1-levinneisyys: harkitse geeniprofilointitesti
pT1c-T4 N0-3	3	korkea	B	Kyllä Lisäksi abemasiklibi, jos kriteerit täyttyvät (Ks. <a href="#">Linkki</a> )	Kyllä
pT2-4 N0 pT1-4 N2-3	1-2	matala/korkea	A/B	Kyllä Lisäksi abemasiklibi, jos kriteerit täyttyvät (Ks. <a href="#">Linkki</a> )	Kyllä pT2N0: harkitse geeniprofilointitesti

Solunsalpaajahoitoa puoltaa taulukossa esitettyjen lisäksi poikkeuksellisen nuori ikä (< 35 vuotta). Ki-67-indeksille ei ole olemassa vakiintuneita raja-arvoja ja tulkinta on laboratorikohtainen. Yleisesti korkean ja matalan arvon rajana on noin 20%. Hyväkuntoiset iäkkäät hyötyvät liitännäissolunsalpaajahoidosta yhtä paljon kuin nuoret potilaat.

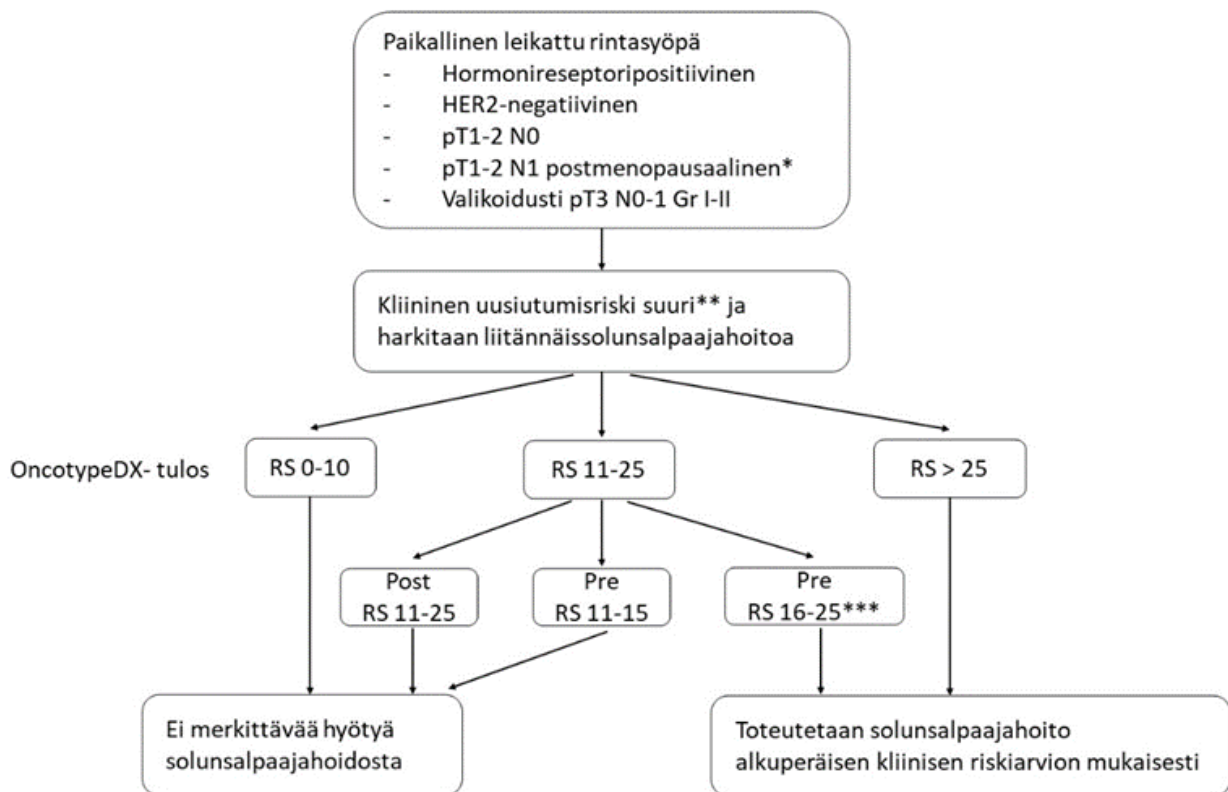
## Geeniprofilointitestit solunsalpaajahoidon hyödyn arvioinnissa

Geeniprofilointitestistä voi olla apua, kun arvioidaan, hyötyykö hormonireseptoripositiivista ja HER2-negatiivista rintasyöpää sairastava potilas liitännäissolunsalpaajahoidosta. Kustannustehokkainta on rajata geeniprofilointitesti potilasjoukolle, jolle kliinisen arvion perusteella suositellaan solunsalpaajahoitoa ja geenitestin tulos tuo joko vahvistusta edetä suosituksen mukaiseen solunsalpaajahoitoon tai pidättäytyä solunsalpaajahoidosta, jos siitä ei testituloksen perusteella ole potilaalle hyötyä. Jos geeniprofilointitesti rajataan tälle potilasjoukolle, liitännäissolunsalpaajahoidojen määrä voi tässä ryhmässä vähetä jopa puolella. Kun huomioidaan liitännäissolunsalpaajahoidon hinta, siihen liittyvät haittavaikutuksen sekä hoitojen aikaisen työkyvyttömyyden aiheuttamat kustannukset, geenitestin käyttö tässä potilasjoukossa tuottaa kustannussäästöjä.





Geeniprofilointitesteistä OncotypeDX-testiä on prospektiivisesti tutkittu kattavimmin sekä potilailla, joilla ei ole kainalometaasointia ja potilailla, joilla on 1-3 kainaloimusolmukemetastaasia. Ao. kuvassa on esitetty potilasjoukko, jolle OncotypeDX-testin tekoa voi harkita. Tutkimuksissa on ollut mukana potilaita, joilla kasvaimen koko on korkeintaan 5 cm. Premenopausaalisilla potilailla, joilla on 1-3 kainaloimusolmukemetastaasia, on todettu hyötyä solunsalpaajahoidosta, vaikka RS-pisteet olisivat matalat. Tämän on arvioitu mahdollisesti liittyvän solunsalpaajahoidon munasarjoja suppressoivaan vaikutukseen, joten RS-pisteiden ollessa matalat, premenopausaalisilla potilailla voidaan harkita solunsalpaajahoidon vaihtoehtona munasarjasuppressiota liittäenäishormonihoitoon liitettynä.



Post: postmenopausaalinen potilas; Pre: premenopausaalinen potilas

\*N1 premenopausaalisilla potilailla hyötyä solunsalpaajahoidosta myös matalilla RS-pisteillä. Vaihtoehtona harkinta: ovariosuppressio endokriiniseen hoitoon yhdistettynä.

\*\*Suuri kliininen uusiutumiseriski: Gr 3  $\geq$  1 cm, Gr 2  $\geq$  2 cm, Gr 1  $\geq$  3 cm tai N1

\*\*\*Vaihtoehtona harkinta: ovariosuppressio endokriiniseen hoitoon yhdistettynä.

## Solunsalpaajahoito

Solunsalpaajahoito annetaan ennen sädehoitoa, 6 kuuria, 3 viikon välein. Ennen fluoropyrimidiinihoitojen (fluorourasiili ja kapesitabiini) aloitusta tarkistetaan DPYD-geenitestaus. Taksaani-yliherkille potilaille voidaan käyttää nabpaklitakseli (260mg/m<sup>2</sup> 3 vk välein tai 125mg/m<sup>2</sup> viikoittain kuten viikko-paklitakseli)

### Hoitovaihtoehtoja:

- Dosetakseli x 3 + EC x 3: Dosetakseli 80 mg/m<sup>2</sup> x 3, 3 vk välein + EC (epirubisiini 90mg/m<sup>2</sup> + syklofosfamidi 600 mg/m<sup>2</sup>) x 3, 3 vk välein
- Viikko-paklitakseli 80mg/m<sup>2</sup> (pvnä 1. ja 8. ja 15., sykli 28pv) x 3 + EC x 3
- TC x 4: dosetakseli 75 mg/m<sup>2</sup>, syklofosfamidi 600 mg/m<sup>2</sup>, 3 vk välein (jos epirubisiinia halutaan välttää esim. sydänsairauden johdosta)
- FinXX: dosetakseli 60 mg/m<sup>2</sup> x 3 + kapesitabiini 900 mg/m<sup>2</sup> x 2/vrk 2 vk ajan, 3 vk välein + CEX x 3, 3 vk välein (vaihtoehtona jos korkea uusiutumisriski, esim. kolmoisnegatiivinen).
- CMF: syklofosfamidi 600 mg/m<sup>2</sup>, metotreksaatti 40 mg/m<sup>2</sup>, fluorourasiili 600 mg/m<sup>2</sup>, 3 vk välein

## Hormonaalinen liitännäishoito

Hormonaalista liitännäishoitoa voidaan harkita aina hormonireseptoripositiivisen taudin hoitona. Hoitoa voidaan harkita, vaikka estrogeenireseptoripitoisuus olisi matala (1-10%). Hormonaalinen liitännäishoito aloitetaan solunsalpaajahoidon jälkeen, joko sädehoidon yhteydessä tai sädehoidon päätyttyä (Ks. [Sädehoidon yhteydessä käytettävät lääkkeet](#)).

Liitännäishoidossa käytetään tamoksifeenia tai aromataasinestäjiä (letrotsoli, anastrotsoli, eksemestaani). Aromataasinestäjät eivät sovellu premenopausaalisille ilman munasarjasuppressiota. Menopausstatus määräytyy ennen solunsalpaajahoitoa vallinneen tilanteen mukaan (tarvittaessa FSH ja estradioli ennen solunsalpaajahoidon aloitusta).

### Premenopausaaliset potilaat

- Tamoksifeeni 20 mg x1 5-10 vuoden ajan



Jatkettua hormonaalista adjuvanttihoitoa harkitaan potilaille, joilla on korkea uusiutumisen riski, esim. kainalon imusolmukkeisiin levinnyt syöpä. Eri mittaisia hormonihoitojen kestoja on tutkittu laajasti ja jatkettuna hormonihoitojen kestoiksi suositellaan 7-10 vuotta. Primaaristi aloitettu aromataasiestäjähoito voi olla 10 vuoden pituinen hyvin korkean uusiutumisen riskin tapauksissa (esim. kainalon imusolmukemetastasoitu luokkaa N3). Hormonaalisen liitännäishoidon valintaan vaikuttavat lääkkeiden potentiaaliset haitat: tamoksifeenilla laskimotukokset (kontraindikaatio) ja endometriumsyöpä, aromataasiestäjillä osteoporoosi ja nivelvaivat. Kaikki hormonihoito aiheuttavat vaihdevuosisymptomeita. Hormonaalinen lääke voidaan tarvittaessa vaihtaa toiseen ilman tauotusta.

### **Hormonaalisen liitännäishoidon tehostaminen CDK4/6-estäjällä eli siklibillä**

Suuren riskin hormonireseptoripositiivisen HER2-negatiivisen rintasyövän liitännäishoitoon on hyväksytty abemasiklibi yhdistettynä hormonaaliseen hoitoon. MonarchE-tutkimuksessa abemasiklibi vähensi rintasyövän uusiutumista noin 7 % verrattuna pelkkään hormonaaliseen hoitoon 4 vuoden kohdalla. Abemasiklibiä käytetään suun kautta kahden vuoden ajan yhdessä hormonaalisen lääkkeen kanssa. Peri-/premenopausaalisille naisille mukaan tulee liittää LHRH-analogi. Siklibit voivat toimia sädeherkistäjinä ja siksi abemasiklibi aloitetaan vasta liitännäissädehoidon jälkeen.

Liitännäishoidossa korvausoikeus myönnetään määräaikaisena asianmukaisen hoitosuunnitelman edellyttämäksi ajaksi, kuitenkin yhteensä enintään kahdeksi vuodeksi. Tämän vuoksi B-lausuntoa laadittaessa kannattaa arvioida abemasiklibin aloituksen ajankohta, jotta välttää jatkolausunnon laatimisen tarpeen. Abemasiklibiä voidaan käyttää liitännäishoidossa seuraavien kriteerien varhaisvaiheen rintasyövässä liitännäishoitona: saman puolen kainalossa on todettu vähintään 4 patologista imusolmuketta tai 1–3 patologista imusolmuketta ja primaarikasvaimen koko on  $\geq 5$  cm tai kasvaimen erilaistumisaste on huono (gradus 3).

Abemasiklibin haittoina voi esiintyä ripulia, uupumusta ja verenkuvan muutoksia. Hoidon alkuvaiheessa potilaat tarvitsevat tarkkaa ohjausta, voinnin ja veriarvojen seuranta ja usein lääkeannoksen tauotusta tai vähentämistä, mutta alkuvaiheen jälkeen tilanne usein tasaantuu. Mediaaniaika ripulin ilmaantumiseen on 8 päivää ja MonarchE-tutkimuksen mukaan suurin osa ripulista esiintyi ensimmäisen kuukauden aikana. Kolmen kuukauden jälkeen ripulia uutena oireena



ei enää esiintynyt, sillä potilaat olivat oppineet hallitsemaan ripulia loperamidilla, ja abemasiklibin annosta on tarvittaessa redusoitu. Tutkimuksessa muutamalla prosentilla potilaista todettiin interstitiaalisen keuhkosairaus ja siksi potilaita on ohjattava tunnistamaan oireet ja ottamaan viivyttämättä yhteyttä hoitoyksikköön keuhko-oireissa. Abemasiklibiin liittyy myös suurentunut laskimoveritulpan riski, mikä on yleisempää tamoksifeenin kanssa. Premenopausaalisille potilaille kannattaneekin harkita aromataasinestäjän ja munasarjasuppressiolääkityksen yhdistelmää.

### Kolmoisnegatiivinen rintasyöpä

Levinneisyys	Solunsalpaajahoito
pT1a N0	-
pT1b-pT1c N0	Kyllä
pT2-4N0	Kyllä (ensisijaisesti neoadjuvanttihoito)
pTx N1-3	Kyllä (ensisijaisesti neoadjuvanttihoito)

Kolmoisnegatiivisessa rintasyövässä hormonireseptorit ovat negatiiviset (ER 0%, PR 0%) ja HER2 on negatiivinen. Kasvaimet ovat tyypillisesti huonosti erilaistuneita ja nopeasti proliferoivia. Solunsalpaajahoitovaihtoehdot ovat samat kuin hormonireseptoripositiivisen ja HER2-negatiivisen taudin liitännäishoidossa ja ne on esitetty edeltävässä kappaleessa: Ks. [Solunsalpaajahoito](#).

### HER2-positiivisen rintasyöpä

HER2-positiivisessa rintasyövässä HER2-onkogeenin yli-ilmentyminen on todettu (Ks. [Invasiivisten karsinoomien ennustetekijät](#)).

HER2-positiivisen rintasyövän liitännäishoitona suositellaan solunsalpaajahoidon ja HER2-vasta-ainehoidon yhdistelmää, kun kasvaimen koko on vähintään 6 mm (pT1b-T4 N0-3).

Trastutsumabi aloitetaan samanaikaisesti solunsalpaajahoidon kanssa. Trastutsumabihoidon eri mittaista kestoja on tutkittu laajasti ja tutkimustulokset ovat osin ristiriitaiset. Pääsääntöisesti suositellaan yhden vuoden mittaista hoitoa, mutta potilaskohtaisista syistä (haittavaikutukset, hoitoon sitoutuminen) voidaan hoitoaikaa joskus lyhentää esim. puoleen vuoteen ilman, että muutoksella on suurta vaikutusta hoidon tehoon. Yli yhden vuoden kestoisesta trastutsumabiliitännäishoidosta ei ole näyttöä.

- Trastutsumabi 6 mg/kg 3 vk välein (ensimmäinen annos 8 mg/kg iv) dosetakselin kanssa, dosetakseli 80 tai 100 mg/m<sup>2</sup> joka 3. vk x 3, minkä jälkeen EC x 3. Antrasykliinihoidon (epirubisiinin) aikana trastutsumabi tauotetaan. Trastutsumabi aloitetaan uudelleen 3 vk kuluttua viimeisestä EC-hoidosta ja annetaan x 14 (yhteensä yksi vuosi)
- T1b ja T1c N0- asteisen HER2-positiivisen, matalan uusiutumiskisn rintasyövän hoidossa voidaan trastutsumabia käyttää yhdistettynä paklitakseliin, jonka jälkeen trastutsumabia jatketaan yhteensä vuoden ajan (ks. Tolaney ym). Hoito soveltuu myös iäkkäimmille potilaille, joille dosetakselia ei voida käyttää.
- Trastutsumabi voidaan antaa myös ihonalaisesti (sc) 3 vk välein.
- Pertutsumabi-trastutsumabiyhdistelmää (P-T) voidaan harkita liitännäishoitona potilaille, joilla on todettu kainalometastasointi ja ei ole toteutettu P-T-hoitoa neoadjuvanttihoitona. Pertutsumabi-trastutsumabihoito jatkuu vuoden ajan. Pertutsumabi-trastutsumabi voidaan toteuttaa joko laskimonsisäisesti tai ihon alle. Hoitosuunnitelmana kokonaisuudessaan olisi P-T-dosetakseli x 3 + EC x 3 + P-T x 14.
- Jos potilaalle ei voi antaa taksaania, annetaan muu solunsalpaajahoido (esim. EC x 6 tai T-CMF x 6) ensin, jonka jälkeen trastutsumabi jatkuu vuoteen saakka.
- Trastutsumabia voidaan antaa samanaikaisesti sädehoidon ja hormonaalisen hoidon aikana. Vuoden pituisen trastutsumabihoidon aikana monitoroidaan vasemman kammion ejektiofraktiota esim. sydämen ultraäänitutkimuksella 3-4 kk välein.
- Trastutsumabipohjaisen liitännäishoidon jälkeen on mahdollisuus vuoden kestoiseen neratinibihoitoon. Neratinibia voidaan harkita valikoiduilla hormonireseptoripositivisilla potilailla etenkin, jos kainalossa on todettu vähintään 4 imusolmukemetastaasia. Neratinibihoitoon liittyy tyypillisenä haittavaikutuksena ripulia, jonka osalta hyvä potilasohjaus ja profylaktinen loperamidin käyttö on suositeltavaa. Neratinibihoitoa ei ole tutkittu potilailla, jotka ovat saaneet pertutsumabia tai trastutsumabi-emtansiinia neoadjuvantti- tai adjuvanttihoitona.



## BRCA1/2-mutaatiovirheen kantajan liitännäislääkehoito

Yhden vuoden kestoinen olaparibihoito 300mg x 2 po vähentää rintasyövän uusimisriskiä potilailla, joilla on suuren uusiutumisen HER2-negatiivinen rintasyöpä ja ituradan BRCA1/2-geenivirhe. Neljän vuoden kohdalla rintasyövän uusiutumisen riski väheni n. 7% ja myös elossaolohyöty on osoitettu. Olaparibia voidaan käyttää liitännäishoidossa seuraavin kriteerein:

- Potilaalle on toteutettu liitännäissolunsalpaajahoido ja hänellä on joko
- Kolmoisnegatiivinen rintasyöpä, jos kasvaimen koko on vähintään 2 cm tai
- Hormonireseptoripositiivinen rintasyöpä  $\geq$  N2 (vähintään 4 kainaloimusolmukemetastaasia)

TAI

- Potilaalle on toteutettu neoadjuvanttihoito ja hänellä on joko
- Kolmoisnegatiivinen rintasyöpä ja leikkaushetkellä todettu invasiivinen jäännöstauti rinnassa ja/tai poistetuissa imusolmukkeissa
- Hormonireseptoripositiivinen rintasyöpä ja leikkaushetkellä todettu invasiivinen jäännöstauti rinnassa ja/tai poistetuissa imusolmukkeissa sekä CPS+EG -pisteitä vähintään 3

Olaparibihoito aloitetaan liitännäissolunsalpaajahoidon ja sädehoidon jälkeen. Hoito toteutetaan monoterapiana, jos potilaalla on kolmoisnegatiivinen rintasyöpä, tai yhdistettynä liitännäishormonihoitoon, jos potilaalla on hormonireseptoripositiivinen rintasyöpä. Olaparibi on pääsääntöisesti hyvin siedetty ja yleisimpänä haittavaikutuksena ovat sytopeniat. Jos potilaalle on toteutettu neoadjuvanttihoito, olaparibin liitännäishoitoindikaatiot löytyvät kohdasta: Ks. [Rintasyövän neoadjuvanttihoito](#).

## Neoadjuvanttihoitoa saaneen potilaan liitännäislääkehoito

Kts. [Rintasyövän neoadjuvanttihoito](#)

*Kirjallisuutta:*

1. Carmona C, Crutwell J, Burnham M, ym. Guideline Committee. Shared decision-making: summary of NICE guidance. *BMJ*. 2021;373:n1430.

2. Curigliano G, Burstein HJ, Gnant M, ym. St Gallen Consensus Conference Panelists 2023. Understanding breast cancer complexity to improve patient outcomes: The St Gallen International Consensus Conference for the Primary Therapy of Individuals with Early Breast Cancer 2023. [Ann Oncol. 2023;34:970-986.](#)
3. Early Breast Cancer Trialists' Collaborative Group (EBCTCG). Aromatase inhibitors versus tamoxifen in premenopausal women with oestrogen receptor-positive early-stage breast cancer treated with ovarian suppression: a patient-level meta-analysis of 7030 women from four randomised trials. [Lancet Oncol. 2022;23:382-392.](#)
4. Early Breast Cancer Trialists' Collaborative group (EBCTCG). Trastuzumab for early-stage, HER2-positive breast cancer: a meta-analysis of 13 864 women in seven randomised trials. [Lancet Oncol. 2021;22:1139-1150.](#)
5. Early Breast Cancer Trialists' Collaborative Group (EBCTCG). Anthracycline-containing and taxane-containing chemotherapy for early-stage operable breast cancer: a patient-level meta-analysis of 100 000 women from 86 randomised trials. [Lancet. 2023;401:1277-1292.](#)
6. Francis P, Regan M, Fleming G, ym. Adjuvant Ovarian Suppression in Premenopausal Breast Cancer. *N Engl J Med.* 2015 Jan 29;372(5):436-46. [N Engl J Med. 2015 Jan 29;372\(5\):436-46.](#)
7. Geyer CE, Jr., Garber JE, Gelber RD ym. Overall survival in the OlympiA phase III trial of adjuvant plaparib in patients with germline pathogenic variants in BRCA1/2 and high-risk, early breast cancer. [Ann Oncol. 2022;33\(12\):1250-1268.](#)
8. Goetz MP, Sangkuhl K, Guchelaar HJ, ym. Clinical Pharmacogenetics Implementation Consortium (CPIC) Guideline for CYP2D6 and Tamoxifen Therapy. [Clin Pharmacol Ther. 2018;103:770-777](#)
9. Holmes FA, Moy B, Delaloge S ym. Overall survival with neratinib after trastuzumab-based adjuvant therapy in HER2-positive breast cancer (ExteNET): A randomised, double-blind, placebo-controlled, phase 3 trial. [Eur J Cancer. 2023;184:48-59.](#)
10. Joensuu H, Bono P, Kataja V, ym. Fluorouracil, Epirubicin, and Cyclophosphamide With Either Docetaxel or Vinorelbine, With or Without Trastuzumab, As Adjuvant Treatments of Breast Cancer: Final Results of the FinHer Trial. [J Clin Oncol. 2009 Dec 1;27\(34\):5685-92.](#)
11. Johnston SRD, Toi M, O'Shaughnessy J ym. Abemaciclib plus endocrine therapy for hormone receptor-positive, HER2-negative, node-positive, high-risk early breast cancer (monarchE): results from a preplanned interim analysis of a randomised, open-label, phase 3 trial. [Lancet Oncol. 2023;24:77-90.](#)
12. Kerminen H, Hellman-Bronstein A, Hakala E, ym. Geriatriin rooli syövän moniammatillisissa hoitotiimissä. [Lääketieteellinen aikakauskirja Duodecim 2023;139:1967-74](#)
13. Loibl S, André F, Bachelot T, ym. ESMO Guidelines Committee. Early breast cancer: ESMO Clinical Practice Guideline for diagnosis, treatment and follow-up. [Ann Oncol. 2023 Dec 8:S0923-7534\(23\)05104-9.](#)
14. Piccart MJ, Kalinsky K, Gray R, ym. Gene expression signatures for tailoring adjuvant chemotherapy of luminal breast cancer: stronger evidence, greater trust. [Ann Oncol. 2021;32:1077-1082.](#)
15. Tolaney SM, Tarantino P, Graham N ym. Adjuvant paclitaxel and trastuzumab for node-negative, HER2-positive breast cancer: final 10-year analysis of the open-label, single-arm, phase 2 APT trial. [Lancet Oncol. 2023;24\(3\):273-285.](#)





16. HUS Farmakogenetiikkaopas, 2. versio. Viitattu 4.1.2024

<https://www.hus.fi/ammattilaiselle/farmakogenetiikka>

17. Loibl S, Jassem J, Sonnenblick A ym. VP6-2022: adjuvant pertuzumab and trastuzumab in patients with early HER-2 positive breast cancer in APHINITY: 8.4 years' follow-up. *Ann Oncol.* 2022;33:986-987.

# LUUSTOLÄÄKKEET LIITÄNNÄISHOIDOSSA

LEENA VEHMANEN ja KATRI SELANDER

## Rintasyövän hormonaalisen hoidon luustohaitat

Aromataasinestäjät heikentävät luuntiheyttä ja lisäävät murtumariskiä. Premenopausaalisilla naisilla luustohaitat liittyvät erityisesti munasarjasuppression ja aromataasinestäjän tai tamoksifeenin yhdistelmään. Liikuntaa, savuttomuutta ja riittävää kalsiumin (1000 mg/vrk) sekä D-vitamiinin (10–20 µg/vrk) saantia, ravinnosta saatavat määrät huomioiden, suositellaan kaikkien hormonihoidojen yhteydessä.

Luuntiheysmittausta suositellaan aromataasinestäjän alkaessa ja seurantamittauksia parin vuoden välein, jos todetaan osteopenia tai aromataasinestäjä jatkuu yli viisi vuotta. Premenopausaalisien naisten luuntiheysmittauksen voi tehdä esimerkiksi 2–3 vuotta munasarjasuppression aloituksesta.

Postmenopausaalisille aromataasinestäjän käyttäjille suositellaan osteoporoosilääkitystä, jos T-score on  $\leq -2$ . Lääkitystä voi harkita myös, jos todetaan  $\geq 2$  muuta riskitekijää, kuten aiempi matalaenerginen murtuma, vanhemman lonkkamurtuma, osteopenia, kun T-score  $-1.5$  ja  $-2$  välillä, yli 65 vuoden ikä, yli 3 kk kestänyt p.o. kortisonilääkitys, runsas tupakointi/alkoholinkäyttö, BMI  $< 20$  tai murtumariskiä lisäävä muu sairaus (esim. nivelreuma).

Osteoporoosilääkityksen vaihtoehtoja rintasyövän sairastaneella ovat ihonalainen denosumabi 60 mg puolivuositain, suun kautta otettava alendronaatti 70 mg tai risedronaatti 35 mg viikoittain ja suonensisäinen tsoledronihappo 5 mg vuosittain.

Denosumabin teho on parhaiten dokumentoitu ja se puolittaa aromataasinestäjien aikaisen murtumariskin. Hoidon päättyessä tulee huomioida rankamurtumariskin mahdollinen lisääntyminen ja harkita joko suun kautta otettavaa bisfosfonaattia vuoden ajaksi tai tsoledronihappo-infusiota puolen vuoden kuluttua denosumabin lopetuksesta.

## Tsoledronihappo liitännäishoitona

Bisfosfonaatit vähentävät luustometastasointia (absoluuttinen hyöty 2,2 %) ja rintasyöpäkuolleisuutta (absoluuttinen hyöty 3,3 %) postmenopausaalisilla naisilla. Eniten



tutkimusnäyttöä on tsoledronihaposta 4 mg puolivuositain 2–3 (5) vuoden ajan. Premenopausaalille bisfosfonaateista ei ole hyötyä, ja joissakin tutkimuksissa niistä on ollut nuorille naisille jopa haittaa. Denosumabia ei suositella rintasyövän ennustetta kohentavalla tavoitteella.

Kansainvälisissä hoitosuosituksissa bisfosfonaattia suositellaan postmenopausaalisen naisen rintasyövässä ainakin suuren uusimisriskin yhteydessä, mutta käyttö ei ole vakiintunut. Koska hyöty on pienen riskin syövässä vaatimaton, ASCO ehdottaa hoitoratkaisun tueksi NHS:n Predict-ennustetyökälua (<https://breast.predict.nhs.uk/>).

Leukaluukuolion riski on <1 %, jos tsoledronihappoa annetaan 4 mg puolivuositain ja <0.1 % osteoporoosin hoitoannoksella 5 mg vuosittain. Ensimmäisen infuusion jälkeen voi ilmaantua flunssan kaltaisia oireita, jotka johtuvat lääkkeen vaikutusmekanismista. Harvinaisia haittoja ovat hypokalsemia, munuaistoksisuus, silmätulehdukset ja epätyypilliset reisimurtumat.

Suomessa tsoledronihapolla on käyttöaihe osteoporoosin ja luustometastaasien hoidossa. Liitännäishoidossa off label -tsoledronihappoa voi harkita korkean uusimisriskin (N+, T3–4) postmenopausaalille naisille, jos hoitoon kuuluvat sekä solunsalpaajat että aromataasainestäjä.

Kun hoidon tavoite on pienentää syövän uusimisriskiä ja hormonihoidon murtumavaaraa mahdollisimman vähin haitoin, esimerkiksi osteoporoosissa käytetty annos tsoledronihappoa 5 mg kerran vuodessa kolmen vuoden ajan voi tulla kyseeseen.

#### *Kirjallisuutta:*

1. Waqas K, Ferreira J, Tsourdi E, ym. Updated guidance on the management of cancer treatment-induced bone loss (CTIBL) in pre- and postmenopausal women with early-stage breast cancer. [J Bone Oncol 2021; 28:100355.](#)
2. Eisen A, Somerfield M, Accordino M, ym. Use of adjuvant bisphosphonates and other bone-modifying agents in breast cancer: ASCO-OH (CCO) guideline update. [J Clin Oncol 2022; 40: 787–800.](#)
3. Regionala cancercentrum is samverkan. (Viitattu 11.12.2023) <https://kunksapsbanken.cancercentrum.se/diagnoser/brostcancer/>
4. Cardoso F, Kyriakides S, Ohno S, ym. Early breast cancer: ESMO Clinical Practice Guidelines for diagnosis, treatment and follow-up. [Ann Oncol 2019; 30:1194–1220.](#)
5. Breast Cancer, Version 4.2023, NCCN Clinical Practice Guidelines in Oncology. (Viitattu 11.12.2023) [https://www.nccn.org/professionals/physician\\_gls/pdf/breast.pdf](https://www.nccn.org/professionals/physician_gls/pdf/breast.pdf)

## LIITÄNNÄISLÄÄKEHOITO LCIS- JA DCIS- MUUTOKSISSA

ARJA JUKKOLA

Lobulaarisen in situ karsinooman (LCIS:n) hoitona on ensisijaisesti perkutaaninen poisto ja seuranta. Liitännäishoitoja ei käytetä.

Duktaalisen in situ karsinooman yhteydessä ei pääsääntöisesti käytetä liitännäislääkehoitoja. Erityistilanne, jolloin voidaan harkita hormonaalista hoitoa, on hormonireseptoriposiitivinen laaja gradus III kasvain alle 50-vuotiaalla potilaalla. Muiden ennustetekijöiden tutkimisesta ei ole osoitettu olevan hyötyä. Tamoksifeenia tai postmenopausaalisella potilaalla myös aromataasinestäjää voidaan harkita. Tamoksifeenin liittäminen DCIS:n hoitoon ei lisää potilaan elinaikaa, mutta vähentää paikallisen uusiutumisen riskiä ja toisen rinnan syöpäriskiä. Solunsalpaaja- tai trastutsumabihoidoista ei ole osoitettu olevan hyötyä.

### *Kirjallisuutta:*

1. Wapnir IL, Dignam JJ, Fisher B, ym. Long-term outcomes of invasive ipsilateral breast tumor recurrences after lumpectomy in NSABP-17 and B-24 randomized clinical trials for DCIS. [J Natl Cancer Inst. 2011 Mar 16;103\(6\):478-88.](#)
2. Cuzick J, Sestak I, Pinder SE, ym. Effect of tamoxifen and radiotherapy in women with locally excised ductal carcinoma in situ: long term results from UK/ANZ DCIS trial. [Lancet Oncol. 2011 Jan;12\(1\):21-9.](#)



# LEVINNEEN RINTASYÖVÄN HOITO

## Hormonireseptoriposiitiivinen rintasyöpä

MARIA SUNDVALL ja RIIKKA HUOVINEN

### Lääkehoidon valinta

Levinnyttä rintasyöpää sairastavan hoito suunnitellaan yksilöllisesti. Hoidon valintaan vaikuttavat sekä syöpään liittyvät että potilaskohtaiset seikat, kuten potilaan ikä ja yleiskunto, muut sairaudet ja muu lääkitys, potilaan saamat liittännäislääkehoidot, liittännäishoidon jälkeinen tautivapaa aika, levinneeseen syöpään liittyvä tautitaakka ja siihen liittyvät oireet ja syövän etenemisnopeus. Hoidolla saavutetaan parhaimmillaan syövän etenemisen pysähtyminen kuukausiksi tai jopa vuosiksi, metastaasien pieneneminen, elämänlaadun koheneminen ja potilaan elinajan pidentyminen. Keskimääräinen syövän etenemättömyysaika ensi vaiheen hoidolla on n. 12 kk. Hormonireseptoriposiitiivisessa rintasyövässä hormonaalinen hoito tai hormonaalisen lääkkeen ja CDK4/6-estäjän yhdistelmä on ensisijainen lääkehoito, ellei levinnyt syöpä ole edennyt nopeasti eikä potilaalla ole välittömästi henkeä uhkaavia etäpesäkkeitä. Nopeasti etenevässä ja oireisessa metastaasitilanteessa saadaan todennäköisesti nopeampi hoitovaste ja oireiden lievitys solunsalpaajahoidolla.

Hoitovaste hormonaaliselle hoidolle on sitä parempi, mitä suurempi on estrogeenireseptoriposiitiivisten syöpäsolujen osuus. Metastaasista kannattaa ottaa biopsia, mikäli teknisesti mahdollista ja tehdä siitä uusi hormonireseptori- ja HER2-geeni-ekspressiomääritys, koska metastaasien biologiset ominaisuudet voivat poiketa primaarikasvaimen ominaisuuksista. Hormonireseptorinegatiivisen rintasyövän hoidossa ei käytetä hormonaalisia hoitoja.

### Levinneisyystutkimukset ja hoitovasteen arviointi

Yleisimmät metastaasialueet ovat luusto, keuhkot, ylävartalon imusolmukealueet, iho, maksa ja aivot. Levinneisyystutkimuksina tehdään vartalon tietokonetomografia ja luuston gammakuvaus, ja tarvittaessa magneettikuvauksia aivoista tai esim. kohdekuvauksia

luustometastaaseista. Kasvainmerkkiaineita CA 15-3, CEA tai CA 12-5 voidaan käyttää hoidon vasteen seurannassa, mutta pelkkä merkkiaineen nousu ei ole aihe vaihtaa hoitoa, jos potilas on oireeton ja kuvantamistutkimuksissa on stabiili tilanne. Hoitovasteen arviointi ja päätös lääkehoidon jatkamisesta tai vaihtamisesta tehdään potilaan voinnin, veriarvojen ja kuvantamistutkimusten perusteella.

### Hormonaaliset yhdistelmähoidot

Aromataasinestäjän tai fulvestrantin yhdistämisen CDK4/6 -estäjä palbosiklibiin, ribosiklibiin tai abemasiklibiin on todettu pidentävän syövän etenemättömyysaikaa useilla kuukausilla verrattuna pelkkään hormonaaliseen hoitoon, keskimäärin noin 10 kuukautta. Pre- tai perimenopausaalisilla potilailla hoitoon liitetään LHRH-analogi tai tehdään munasarjojen poistoleikkaus näissä yhdistelmähoidoissa. Ensi linjassa ribosiklibillä ja letrosolilla hoidetuilla potilailla myös elossaoloaika oli tilastollisesti merkitsevästi parempi kuin pelkästään letrosolilla hoidetuilla (63,9 kk vs. 51,4 kk; HR 0.76, P=0.008).

Toisessa linjassa CDK4/6 -estäjän ja hormonaalisen hoidon yhdistelmällä hoidetuilla potilailla syövän etenemättömyysaika oli keskimäärin 6 kk parempi verrattuna pelkkään hormonaaliseen hoitoon. Toistaiseksi ei suositella CDK4/6 -estäjän jatkamista tai vaihtamista toiseen progressiotilanteessa.

mTOR-inhibiittori everolimuusia voidaan myös käyttää hormonireseptoripositiivisen, HER2-negatiivisen, edenneen rintasyövän hoitoon yhdessä eksemestaanin kanssa postmenopausaalisilla naisilla.

Hormonaalinen lääke, kuten aromataasinestäjä tai fulvestrantti, voidaan yhdistää trastutsumabiin, trastutsumabi-pertutsumabiyhdistelmään tai lapatinibiin HER2-positiivisen, hormonireseptoripositiivisen rintasyövän hoidossa, mutta ensilinjassa suositellaan solunsalpaajahoidoa yhdistettynä anti-HER2-lääkitykseen.

Mikäli kasvaimessa on todettu fosfatidyli-inositoli-3-kinaasin (PI3K) katalyyttisen osan mutaatio (PIK3CA) nestebiopsiasta tai kasvainnäytteestä, voidaan postmenopausaalisilla potilailla käyttää alpelisibin ja fulvestrantin yhdistelmähoitoa muun aiemman monoterapiana toteutetun endokriinisen hoidon jälkeen. Taudin etenemättömyysaika oli tutkimuksessa yhdistelmähoidolla 11 kk ja pelkällä fulvestrantilla 5.7 kk. Alpelisibi on rajoitetusti peruskorvattava.



Hormonaalisen hoidon ja solunsalpaajahoidon samanaikainen käyttö ei tuo merkittävää lisähyötyä, vaan lisää haittavaikutuksia. Potilas voi saada ensilinjassa hormonaalista hoitoa, taudin edetessä solunsalpaajahoidoa, jota jatketaan niin kauan, kunnes haittavaikutukset lisääntyvät tai syöpä lähtee uudelleen etenemään, ja sen jälkeen taas hormonaalista hoitoa.

### **Solunsalpaajahoidot, vasta-ainelääkekonjugaatit ja muut lääkehoidot**

Solunsalpaajahoidoja käytetään tilanteessa, jossa etäpesäkkeet etenevät nopeasti ja uhkaavat henkeä tai jos syöpä on endokriiniselle hoidolle refraktaari. Solunsalpaajavaihtoehtoista löytyy tietoa osuudesta solunsalpaajahoidoista ([Ks. Linkki](#)). Matalasti HER2-reseptoreita ilmentävään syöpään (HER2 IHC + tai ++, ei amplifikaatiota) voidaan toisessa tai myöhemmässä linjassa käyttää trastutsumabi-derukstekaania. Jos edellä mainittu ei sovellu ja endokriininen hoito, CDK4/6 -estäjä, taksaani ja vähintään kaksi muuta systeemistä hoitoa annettu, voidaan käyttää sositutsumabi-govitekaania.

Jos potilaalla on ituradan BRCA1/2-mutaatio ja HER2-negatiivinen hormonireseptoripositiivinen levinnyt rintasyöpä, voidaan käyttää PARP-estäjää antrasykliinin ja/tai taksaanin ja endokriinisen hoidon jälkeen tai jos ne eivät sovellu potilaalle. Talatsoparibille on mahdollista saada erityiskorvattavuus, mutta olaparibi on ainoastaan peruskorvattava tässä tilanteessa.

### **Postmenopausaaliset potilaat**

Postmenopausaalisilla potilailla ensilinjan hormonaalinen hoito on ei-steroidaalinen aromataasienestäjä, joko anastrotsoli tai letrotsoli. Toisen ja kolmannen linjan hoitoja ovat antiestrogenit tamoksifeeni tai toremifeeni, steroidaalinen aromataasienestäjä eksemestaani, puhdas antiestrogeni fulvestrantti tai progestiini medroksiprogesteroniasetaatti. CDK4/6 - estäjä palbosiklibi, ribosiklibi tai abemasiklibi liitetään hoitoon ensilinjassa, ks yst yllä tarkemmin hormonaaliset yhdistelmähoidot osio.

Jos syöpä on edennyt tietyn hormonaalisen lääkkeen aikana, ei samaa lääkettä hyödytä käynnistää myöhemmin uudelleen, mutta voidaan valita lääke, jota potilas ei ole aiemmin saanut. Optimaalista antojärjestystä eri hormonaalisille lääkkeille ei ole pystytty laatimaan. Anastrotsolin ja letrotsolin vaikutusmekanismi on samankaltainen, joten jos syöpä on edennyt letrotsolihoitoon aikana

metastaattisessa vaiheessa, ei potilas hyödy anastrotsolista ja päinvastoin. Tamoksifeenista ei todennäköisesti ole hyötyä, jos potilas on saanut aiemmin fulvestranttia. Potilas saa fulvestrantille erityiskorvattavuuden ainoastaan, jos on aikaisemmin käytetty tamoksifeenia, muuten fulvestrantti on peruskorvattava.

### Premenopausaaliset potilaat

Luotettava munasarjasuppressio ja postmenopausaalinen tila saadaan munasarjojen poistoleikkauksella tai munasarjojen sädehoidolla. Solunsalpaajahoito aiheuttaa potilaan iästä riippuen munasarjasuppression ja sammuttaa kuukautiskierron. Kuukautisten poisjääminen voi olla tilapäistä, eikä ole tae pysyvästä menopausista. Kun potilas on pysyvässä postmenopausaalisessa tilassa, voidaan käyttää myös aromataasineestäjiä, fulvestranttia tai medroksiprogesteroniasetaattia, ja noudattaa samoja periaatteita kuin postmenopausaalisten potilaiden hoidoissa. Tilapäisenä munasarjasuppressiona voidaan käyttää LHRH -analogia (gosereliinia tai leuproreliinia).

#### *Kirjallisuutta:*

1. Cardoso F, Senkus E, Costa A, ym. 4th ESO–ESMO International Consensus Guidelines for Advanced Breast Cancer (ABC 4). *Ann Oncol* 2018;29:1634–1657.
2. Rugo HS, Finn RS, Diéras V ,ym. Palbociclib plus letrozole as first-line therapy in estrogen receptor-positive/human epidermal growth factor receptor 2-negative advanced breast cancer with extended follow-up. *Breast Cancer Res Treat.* 2019;174(3):719-729.
3. Slamon DJ, Neven P, Chia S,ym Phase III Randomized Study of Ribociclib and Fulvestrant in Hormone Receptor-Positive, Human Epidermal Growth Factor Receptor 2-Negative Advanced Breast Cancer: MONALEESA-3. *J Clin Oncol.* 2018;36(24):2465-2472.
4. Sledge GW Jr, Toi M, Neven P,ym MONARCH 2: Abemaciclib in Combination With Fulvestrant in Women With HR+/HER2- Advanced Breast Cancer Who Had Progressed While Receiving Endocrine Therapy. *J Clin Oncol.* 2017;35(25):2875-2884.
5. Eggersmann TK, Degenhardt T, Gluz O ,ym. CDK4/6 Inhibitors Expand the Therapeutic Options in Breast Cancer: Palbociclib, Ribociclib and Abemaciclib. *BioDrugs.* 2019;2:125-135.
6. Hortobagyi,GN, Stemmer, SM, Burris HA, ym. Overall survival with ribociclib plus letrozole in advanced breast cancer. *NEJM* 2022;386:942-950.
7. André F, Ciruelos E, Rubovszky G, ym. Alpelisib for PIK3CA-Mutated, Hormone Receptor-Positive Advanced Breast Cancer, *N Eng J Med,* 380: 1929-40, 2019.
8. Modi S, Jacot W, Yamashita T, ym. Trastuzumab Deruxtecan in Previously Treated HER2-Low Advanced Breast Cancer. *N Eng J Med,* 387: 9-20, 2022.
9. Rugo HS, Bardia A, Marmé F, ym. Overall survival with sacituzumab govitecan in hormone receptor-positive and human epidermal growth factor receptor 2-negative metastatic breast





cancer (TROPiCS-02): a randomized, open-label, multicentre, phase 3 trial. [Lancet. 2023; 402\(10411\): 1423-33.](#)

10. Litton JK et al, Talazoparib in Patients with Advanced Breast Cancer and a Germline BRCA Mutation, [N Eng J Med, 379: 753-63, 2018.](#)

## Solunsalpaajahoito

JOHANNA MATTSON

Levinneen rintasyövän hoidon tavoitteena on pidentää potilaan elinaikaa, vähentää taudista aiheutuvia oireita sekä parantaa ja ylläpitää hyvää elämänlaatua. Diagnoosin varmistamiseksi ja hoidon suunnittelua varten suositellaan paksuneulabiopsian ottoa metastaasista ja rintasyövän biologisen alatyypin uudelleen määrittämistä. Biopsian ottoon ei kuitenkaan lähdetä, jos biopsian ottoon liittyy komplikaatiovaara tai sen arvioidaan olevan teknisesti vaikeaa metastaasin pienen koon tai sijainnin takia.

Hoito valitaan yksilöllisesti potilaan yleistilan, primaarikasvaimen ja metastaasin biologisten tekijöiden, taudin levinneisyyden, potilaan oireiden sekä aiempien hoitojen ja niille tulleiden hoitovasteiden perusteella. Levinneen rintasyövän hoidossa on tärkeätä punnita hoidosta saatava mahdollinen hyöty suhteessa hoidon haittoihin. Periaatteena voidaan pitää, että huonokuntoisia, yleistilaltaan WHO-luokan 3–4 potilaita ei hoideta solunsalpaajilla. Vahvasti hormonireseptoripositiivisen levinneen rintasyövän hoito aloitetaan yleensä hormonaalisella hoidolla. Hoitovaste kestää parhaimmillaan vuosia.

Hormonireseptoripositiivisen levinneen rintasyövän hoidossa solunsalpaajahoitoja ensi linjassa tulee harkita, jos:

- hormonireseptorit ovat vain heikosti positiivisia
- tauti on metastasoinut liitännäishormonihoidon aikana
- tauti etenee nopeasti sisäelimissä (esim. laaja maksametastasointi tai lymfangitis carcinomatosa)
- potilaalle tarvitaan nopea lievitys hankaliin oireisiin.

Rintasyövän hoitoon on tarjolla useita hyviä solunsalpaajia / solunsalpaajayhdistelmiä. Hoidon valintaan vaikuttaa, onko tauti uusiutunut liitännäissolunsalpaajahoidon aikana tai pian (<6-12 kk) sen jälkeen ja onko kyseessä HER-2 positiivinen kasvain, jolloin hoitoon yhdistetään HER2-geeniin kohdennettu lääkitys. Hoidon valintaan vaikuttavat myös aiempien linjojen hoidoille saadut hoitovasteet sekä potilaan mahdollinen toive hoidon siedettävyydestä.

Yhdistelmäsolunsalpaajahoidoilla hoitovasteet ja aika taudin etenemiseen ovat yleensä parempia kuin yksittäisaineilla, joskin hoidon sivuvaikutukset ovat yhdistelmähoidossa hankalampia. Yksittäisten aineiden sekventiellillä käytöllä saavutetaan yhtä pitkä elinaika kuin yhdistelmähoidolla. Kolmannen linjan solunsalpaajahoidoja voidaan harkita, mikäli potilas on hyötynyt aikaisempien linjojen solunsalpaajahoidoista. Jos tauti on edennyt ensimmäisten kahden-kolmen solunsalpaajakuurin aikana ensimmäisen ja toisen linjan hoidossa, on erittäin epätodennäköistä, että seuraavan linjan solunsalpaajahoidolle saadaan vastetta. Neljännen linjan solunsalpaajahoidoa ei suositella, jos hoitovastetta ei ole saatu edeltävillä hoidoilla. Hoidon kesto suunnitellaan yksilöllisesti.

Hoitoa jatketaan niin kauan kuin hoidon hyödyt ovat suurempia kuin haitat. Hoitavan lääkärin suosituksesta tai potilaan toivomuksesta voidaan pitää hoitotaukoja. Hormonireseptoripositiivisen rintasyövän hoidossa hormonaalista hoitoa ja solunsalpaajahoidoa voidaan käyttää sekventiellisesti. Aiemmin tehonnut solunsalpaajahoido voidaan aloittaa uudestaan hoitotauon jälkeen taudin edetessä.

Levinneen rintasyövän hoidossa on tärkeätä kartoittaa potilaan taudista aiheutuvat oireet ja määrätä niihin tarvittaessa syöpäspesifisen lääkehoidon lisäksi myös tehokas oirelääkitys, ja harkita paikallishoitoa kuten kipusädehoitoa tai palliatiivista kirurgiaa.

### Levinneen rintasyövän hoidossa käytettäviä solunsalpaajia ovat

- **Taksaanit:** dosetakseli tai potilaalle kevyempänä hoitona viikko-paklitakseli. Nabpaklitakseli kolmoisnegatiivisessa rintasyövässä atetsolitsumabiin yhdistettynä.
- **Antrasykliinipohjainen hoito,** esimerkiksi epirubisiini-syklofosfamidi (EC) tai syklofosfamidi-epirubisiini-fluorourasiili-yhdistelmä (CEF) tai doksurubisiini-syklofosfamidi (AC) tai potilaalle kevyempänä vaihtoehtona viikko-doksurubisiini tai viikko-epirubisiini.
- **Kapesitabiini yksittäisaineena tai yhdistelmähoidossa** esimerkiksi dosetakselin tai vinorelbiinin kanssa



- **Eribuliini**
- **Vinorelbiini tai vinorelbiinipohjainen yhdistelmähoito** kuten vinorelbiini-metotreksaatti-fluorourasiili (VMF)
- **Gemsitabiini yhdistettynä** esimerkiksi paklitakseliin tai karboplatiiniin

Taksaanit ja antrasykliinit ovat tehokkaimpia solunsalpaajia rintasyövän hoidossa.

Lisätehoa saadaan kombinaatioilla, esim. lisäämällä doketakselihoitoon kapesitabiini tai paklitakselihoitoon karboplatiini. Myös syklofosfamidin, antrasykliinin tai gemsitabiinin voi yhdistää taksaaneihin. Liposomaalisen doksorubiisin käyttö mahdollistaa korkeampien kumulatiivisten antrasykliiniannosten käytön ja siihen voi siirtyä meeting-päätöksellä niiden potilaiden hoidoissa, joilla tavanomainen antrasykliinipohjainen hoito tehoaa erittäin hyvin. Eribuliini vastaa teholtaan kapesitabiinia ja sitä käytetään yleensä vasta taksaanien, antrasykliinien ja kapesitabiinin jälkeen, jos potilas on merkittävästi hyötynyt aiemmista solunsalpaajahoidoista. Jos potilasta ei ole aiemmin testattu DPYD geenimutaation suhteen, tehdään testaus ennen fluorourasiili- tai kapesitabiini-hoidon aloitusta.

Viime vuosina levinneen rintasyövän hoitoon on tullut uusia vasta-ainelääkekonjugaatteja.

- Sasitutumabi govitekaani ER-positiivisessa taudissa
  - Sasitutumabigovitekaani koostuu Trop-2:n tunnistavasta vasta-aineesta (sakitutumabi) ja tähän sitoutuneesta pienimolekyylisestä topoisomeraasi I:n estäjästä (SN-38). Trop-2 on solukalvon läpäisevä glykoproteiini, joka yli-ilmentyy useimmissa kiinteissä kasvaimissa. Sasitutumabigovitekaani pidensi hyväkuntoisten useita aiempia hoitoja saaneiden ER-positiivista paikallisesti edennyttä tai levinnyttä rintasyöpää sairastavien potilaiden keskimääräistä elinaikaa noin 3 kuukautta verrattuna lääkärin valitsemaan solunsalpaajaan (kapesitabiini/ eribuliini/ vinorelbiini/ gemsitabiini).
  - Sasitutumabi-govitekaania voidaan käyttää hyväkuntoisilla (ECOG 0-1) potilailla, jotka ovat saaneet aiemmin 2-4 linjaa solunsalpaajahoidoa (joista yksi linja taksaania) sekä vähintään yhden hormonihoidon ja yhden CDK4/6-estäjähoitolinjan).

- Trastutsumabi-derukstekaani HER-2 low taudissa
  - Trastutsumabi-derukstekaanilla on osoitettu tehoa myös paikallisesti edenneen tai levinneen matala-asteisesti HER-2-positiivisen (HER2 IHC 1+ tai 2+ ja ISH negatiivinen) rintasyövän hoidossa hyväkuntoisilla (ECOG 0-1) potilailla, jotka olivat aiemmin saaneet solunsalpaajahoidon metastasoituneeseen tautiin tai joilla tauti oli uusiutunut adjuvantti solunsalpaajahoidon aikana tai 6 kuukauden sisällä sen päättymisestä. ER-positiivista tautia sairastavien potilaiden oli pitänyt saada vähintään yhtä hormonihoitoa aiemmin. Verrattuna lääkärin valitsemaan solunsalpaajahoittoon (kapesitabiini/ paklitakseli / nab-paklitakseli /eribuliini / gemsitabiini) trastutsumabi-derukstekaani pidensi keskimääräistä elinaikaa 4.5 kuukautta.
    - Trastutsumabi-derukstekaania voidaan käyttää hyväkuntoisilla (ECOG 0-1) potilailla paikallisesti edenneen tai levinneen rintasyövän toisen tai kolmannen linjan hoitona HER2- low ER-positiivisessa taudissa.

### Kolmoisnegatiivinen rintasyöpä

Kolmoisnegatiivisten syöpien solunsalpaajahoidon valinta poikkeaa muiden alatyypin hoidon valinnasta siltä osin, että leikkaushoitoon soveltumattoman paikallisesti edenneen tai levinneen kolmoisnegatiivisen PDL-1 positiivisen rintasyövän ensilinjan hoitona voidaan käyttää immunologisen tarkastuspisteen estäjää, PD-L1 vasta-aineita yhdistettynä solunsalpaajahoittoon.

Satunnaistetussa vaiheen 3 IMpassion130 -tutkimuksessa nabpaklitakselin ja atetsolitsumabin yhdistelmää verrattiin nabpaklitakselin ja placebon yhdistelmään levinneen kolmoisnegatiivisen rintasyövän ensimmäisen linjan hoitona, mikäli aiemmasta liitännäishoitona annetusta taksaanipohjaisesta solunsalpaajahoidosta oli kulunut vähintään 12 kk ja potilaan yleistila oli hyvä ECOG 0-1. Niillä potilailla, joiden kasvainsoluista >1% oli PDL-1 positiivisia, atetsolitsumabin lisääminen hoitoon pidensi elinaikaa 7.5 kk. Atetsolitsumabilla on indikaatio yhdessä nab-paklitakselin kanssa aikuispotilaiden leikkaushoitoon soveltumattoman paikallisesti edenneen tai metastasoituneen kolmoisnegatiivisen rintasyövän hoitoon, kun potilaan kasvainten PD-L1-ilmentymä on  $\geq 1\%$ , eikä potilas ole aiemmin saanut solunsalpaajahoidon metastasoituneeseen tautiin.



Satunnaistetussa vaiheen 3 Keynote-355-tutkimuksessa Pembrolitsumabia verrattiin plaseboon solunsalpaajahoitoon yhdistettynä (nab-paklitakseli tai paklitakseli tai gemsitabiiniin ja karboplatinan yhdistelmä) levinneen kolmoisnegatiivisen rintasyövän ensilinjan hoitona. Niillä potilailla, joiden PD-L1 PGS oli (combined positive score)  $> 10$  taudin, taudin etenemättömyysaika oli 4 kk pidempi (9.7 vs. 5.6 kk) ja elinaika 6.9 kk pidempi. Pembrolitsumabilla yhdistelmänä solunsalpaajahoidon kanssa on indikaatio paikallisesti uusiutuneen ja leikkaukseen soveltumattoman tai metastasoituneen kolmoisnegatiivisen rintasyövän hoitoon aikuisille, joilla kasvaimen PD-L1 ligandin ilmentymisen CPS-pistemäärä on  $\geq 10$  ja jotka eivät ole aiemmin saaneet solunsalpaajia metastasoituneen taudin hoitoon.

Toisen linjan hoitona lääkekonjugaatti sasisutsumabi-govitekaani. ASCENT-tutkimuksessa sasisutsumabigovitekaanin (n=235) tehoa ja turvallisuutta verrattiin lääkärin valitsemaan solunsalpaajahoitoon (n=233) hyväkuntoisilla potilailla. ASCENT-tutkimuksen mukaan sasisutsumabigovitekaani pidensi leikkaukseen soveltumatonta tai etäpesäkkeistä kolmoisnegatiivista rintasyöpää sairastavien potilaiden (joilla ei ollut aivoetäpesäkkeitä) etenemisvapaan elossaoloajan mediaania noin neljällä kuukaudella ja kokonaiselossaoloajan mediaania reilulla viidellä kuukaudella solunsalpaajia sisältävään vertailuhoitoon verrattuna.

Kolmannen ja myöhempien linjojen hoitona käytetään sellaisia solunsalpaajia, joita ei aiemmin ole käytetty.

Myös kolmoisnegatiivisen rintasyövän hoidossa voidaan käyttää vasta-aine-lääkekonjugaatti trastutsumabi-derukstekaania.

- Trastutsumabi-derukstekaanilla on osoitettu tehoa myös paikallisesti edenneen tai levinneen matala-asteisesti HER-2-positiivisen (HER2 IHC 1+ tai 2+ ja ISH negatiivinen) rintasyövän hoidossa hyväkuntoisilla (ECOG 0-1) potilailla, jotka olivat aiemmin saaneet solunsalpaajahoitoa metastasoituneeseen tautiin tai joilla tauti oli uusiutunut adjuvantti solunsalpaajahoidon aikana tai 6 kuukauden sisällä sen päättymisestä. Verrattuna lääkärin valitsemaan solunsalpaajahoitoon (kapesitabiini/ paklitakseli / nab-paklitakseli /eribuliini / gemsitabiini) trastutsumabi-derukstekaani pidensi keskimääräistä elinaikaa 4.5 kuukautta.
  - Trastutsumabi-derukstekaania voidaan käyttää hyväkuntoisilla (ECOG 0-1) potilailla paikallisesti edenneen tai levinneen rintasyövän toisen tai kolmannen linjan hoitona HER2- low ER-negatiivisessa taudissa.

## BRCA-geenimutaation kantajat

BRCA1/2-geenivirheen kantajien ensilinjan hoidossa karboplatiinilla saatiin dosetakselia enemmän hoitovasteita pienessä tutkimusaineistossa. BRCA1/2-geenimutaation kantajilla voidaan ensimmäisen linjan hoitona käyttää karboplatiinia sisältävää hoitoa, kuten karboplatiini-taksaaniyhdistelmä.

PARP-inhibiittori olaparibia on verrattu BRCA1/2 mutatoituneen metastaattisen rintasyövän toisen linjan kemoterapiaan kapesitabiinilla, eribuliinilla tai vinorelbiinilla, jolloin olaparibi pidensi tautivapaata elinaikaa 2.8 kk (7.0 vs. 4.2 kk) ja hoitovasteita nähtiin kaksinkertainen määrä (59.9% vs. 28.8%). Olaparibilla on peruskorvattavuus monoterapiana aikuisille, joilla on ituradan BRCA-mutaatio ja HER2-negatiivinen paikallisesti edennyt tai etäpesäkkeinen rintasyöpä, kun neoadjuvantti- tai adjuvanttihoitona tai metastasoituneen taudin hoitona, on annettu aiemmin antrasykliinia ja taksaania tai nämä hoidot eivät ole soveltuneet. Jos potilaan rintasyöpä on hormonireseptoriposiitivinen, edellytetään lisäksi, että tauti on edennyt aiemman hormonihoidon aikana tai sen jälkeen tai että potilas ei sovellu saamaan hormonihoidoa.

PARP-inhibiittori talatsoparibia on verrattu BRCA1/2 mutatoituneen metastaattisen rintasyövän vaiheen 3 satunnaistetussa EMBRACA-tutkimuksessa tutkijan valitsemaan solunsalpaajahoittoon (kapesitabiini, eribuliini, gemitabiini tai vinorelbiini) pidensi tautivapaata elinaikaa 3.0 kk (8.6 vs. 5.6 kk) ja hoitovasteita nähtiin yli kaksinkertainen määrä (62% vs. 27%). Talatsoparibilla on erityiskorvattavuus monoterapiana aikuispotilaille, joilla on ituradan BRCA1- tai BRCA2-mutaatio ja HER2-negatiivinen paikallisesti edennyt tai metastasoitunut rintasyöpä. Potilaan tulee olla saanut edeltävästi antrasykliiniä ja/tai taksaania joko neoadjuvantti- tai adjuvanttihoitona tai metastasoituneen taudin hoitona, paitsi silloin kun nämä hoidot eivät sovi potilaalle. Hormonireseptoriposiitivista rintasyöpää sairastavan tulee olla saanut edeltävästi hormonaalista hoitoa, paitsi silloin kun tämä hoito ei sovi potilaalle.

### *Kirjallisuutta:*

1. Chan S, Friedrichs K, Noel D, ym. Prospective randomized trial of docetaxel versus doxorubicin in patients with metastatic breast cancer. *J Clin Oncol* 1999;17:2341-54.
2. Sledge GW, Neuberg D, Bernardo P, ym. Phase III trial of doxorubicin, paclitaxel, and the combination of doxorubicin and paclitaxel as front-line chemotherapy for metastatic breast cancer: An Intergroup trial (E1193). *J Clin Oncol*. 2003 Feb 15;21(4):588-92.



3. Modi S, Jacot W, Yamashita T,. Trastuzumab Deruxtecan in Previously Treated HER2-Low Advanced Breast Cancer. [N Engl J Med. 2022;387:9-20.](#)
4. Rugo HS, Bardia A, Marmé F, ym. Overall survival with sacituzumab govitecan in hormone receptor-positive and human epidermal growth factor receptor 2-negative metastatic breast cancer (TROPiCS-02): a randomised, open-label, multicentre, phase 3 trial. [Lancet 2023; 402: 1423–33.](#)
5. Schmid P, Adams S, Rugo HS, ym. Atezolizumab and Nab-Paclitaxel in Advanced Triple-Negative Breast Cancer. [N Engl J Med 2018; 379:2108-2121.](#)
6. Robson, M, Im SA, Senkus E ym. Olaparib for metastatic breast cancer in patients with a germline BRCA mutation. [N Engl J Med 2017; 377:523–533.](#)
7. Cortes J, Rugo HS, Cescon DW, ym. Pembrolizumab plus Chemotherapy in Advanced Triple-Negative Breast Cancer. [N Engl J Med 2022;387:217-26.](#)
8. Bardia A., Hurvitz S.A., Tolaney S.M., ym. ASCENT Clinical Trial Investigators. Sacituzumab govitecan in metastatic triple-negative breast cancer. [N Eng J Med. 2021;384:1529–1541.](#)
9. Tutt A, Tovey H, Cheang MCU ym. Carboplatin in BRCA1/2-mutated and triple-negative breast cancer BRCAness subgroups: the TNT Trial. [Nat Med 2018;24:628-637.](#)
10. Robson, M, Im SA, Senkus E ym. Olaparib for metastatic breast cancer in patients with a germline BRCA mutation. [N Engl J Med 2017; 377:523–533.](#)
11. Litton JK, Rugo HS, Ettl J, ym. Talazoparib in patients with advanced breast cancer and a germline BRCA mutation. [N Engl J Med 2018;379:753-763.](#)

## HER2-positiivinen rintasyöpä

MINNA TANNER

HER2-positiivisen levinneen rintasyövän ensilinjan hoito toteutetaan ensisijaisesti dosetakselin, trastutsumabin ja pertutsumabin yhdistelmällä. Mikäli potilas ei siedä dosetakselia, solunsalpaajaksi voidaan vaihtaa joku muu taksaani tai vinorelbiini. Antrasykliineja, varsinkaan doksorubisiinia, ei suositella yhdistettäväksi trastutsumabiin levinneessä taudissa sydänsivuvaikutusten vuoksi. Trastutsumabia ja pertutsumabia käytetään solunsalpaajahoidon jälkeen progressioon asti, ellei hoitoa jouduta haittojen vuoksi keskeyttämään aikaisemmin. Trastutsumabiin ja pertutsumabiin voidaan yhdistää myös hormonaalinen hoito, mutta trastutsumabia ja pertutsumabia yksinään tai trastutsumabin, pertutsumabin ja hormonaalisen lääkkeen yhdistelmää ei suositella ilman edeltävää solunsalpaajahoidoa. Mikäli potilas ei sovellu solunsalpaajahoitoon, voidaan valita hoidoksi lapatinibin ja hormonaalisen lääkkeen (letrotsolin tai fulvestrantin)

yhdistelmä, jos syöpä on myös hormonireseptoriposiitivinen ja aiemmin on käytetty taksaani-antrasykliinipohjaista hoitoa. Pertutsumabin ja trastutsumabin yhdistelmän paremmuudesta trastutsumabiin verrattuna ei ole osoitusta ensilinjan jälkeen.

Trastutsumabi-derukstekaani (T-Dxd) on ensisijainen toisen linjan hoitona, mutta trastutsumabiemtansiinia (T-DM1) voidaan myös käyttää paremmin siedettynä lääkkeenä toisessa linjassa tautitilanne huomioiden. Kolmannen linjan hoito voidaan toteuttaa joko T-Dxd-hoidolla tai trastutsumabin, tukatinibin ja kapesitabiinin yhdistelmällä, jos potilas on saanut aiemmin T-DM1-hoitoa. Neljännen linjan hoito voidaan toteuttaa T-Dxd- tai T-DM1-hoidolla tai tukatinibin, trastutsumabin ja kapesitabiinin yhdistelmällä, jos potilas ei ole saanut näitä hoitoja aikaisemmin. Myöhempien linjojen hoito voidaan toteuttaa hyväkuntoisilla potilailla joko solunsalpaajahoidolla (esim. antrasykliineilla) tai HER2-lääkkeellä, jota ei ole aikaisemmassa vaiheessa käytetty. Lapatinibin ja trastutsumabin yhdistelmä ilman solunsalpaajaa on mahdollinen myös siinä tilanteessa, että kumpikin lääke olisi aiemmin käytetty, etenkin jos potilas ei sovellu solunsalpaajahoitoon. Samoin T-DM1 on tehokas myös lapatinibin ja trastutsumabipohjaisten hoitojen jälkeen.

Aivoetäpesäkkeiden hoitoon suositellaan sädehoitoa. Metastaasikirurgiaa suositellaan harkittavaksi ennen sädehoitoa, jos potilaan aivoetäpesäkkeet ovat operoitavissa ja potilaan ekstrakraniaalinen tauti on hyvin kontrollissa. Sädehoidon jälkeen hoitoa voidaan jatkaa sillä yhdistelmällä, jolla tauti on pysynyt kontrollissa ekstrakraniaalisesti. Hoito voidaan vaihtaa myös tukatinibin, trastutsumabin ja kapesitabiinin yhdistelmään, jos aivoetäpesäkkeiden ainoa hoito on ollut sädehoito ja aivoetäpesäkkeitä on useita ja ja aiemmin käytetty kaksi HER2-lääkettä. T-Dxd- ja T-DM1-hoidot lisäävät myös elinaikaa aivoetäpesäkepotilailla, jotka ovat saaneet paikallishoidon ennen lääkityksen. Tukatinibin, trastutsumabin ja kapesitabiinin yhdistelmä on kuitenkin ainoa HER2-lääkitys, jolla on satunnaistetussa asetelmassa osoitettu lisähyötyä vertailuhaaraa (trastutsumabi-kapesitabiini) enemmän aivoetäpesäkepotilailla, joilla aivoetäpesäkkeet ovat olleet etenemässä ennen lääkityksen aloittamista.

Sydämen pumppausvoimaa (LVEF) suositellaan kontrolloitavaksi HER2-vasta-ainehoitojen aikana esimerkiksi sydämen ultraäänitutkimuksella, ensimmäisen vuoden ajan 3-6 kk välein, minkä jälkeen tutkimus voidaan toteuttaa esimerkiksi 12 kk välein.

### *Kirjallisuutta:*

1. Baselga J, Cortes J, Kim SB, ym. CLEOPATRA Study Group. Pertuzumab plus trastuzumab plus docetaxel for metastatic breast cancer. *N Engl J Med.* 2012 Jan 12;366(2):109-19.





2. Verma S, Miles D, Gianni L, ym. Trastuzumab emtansine for HER2-positive advanced breast cancer. *N Engl J Med.* 2012 Nov 8;367(19):1783–91.
3. Blackwell KL, Burstein HJ, Storniolo AM, ym. Overall survival benefit with lapatinib in combination with trastuzumab for patients with human epidermal growth factor receptor 2-positive metastatic breast cancer: final results from the EGF104900 Study. *J Clin Oncol.* 2012 Jul 20;30(21):2585–92.
4. Cortés J, Kim SB, Chung WP, ym. Trastuzumab Deruxtecan versus Trastuzumab Emtansine for Breast Cancer. *N Engl J Med.* 2022;386:1143-1154.
5. Murthy RK, Loi S, Okines A, ym. Tucatinib, Trastuzumab, and Capecitabine for HER2-Positive Metastatic Breast Cancer. *N Engl J Med.* 2020;;382:597-609.

## Palliatiivinen sädehoito

LEILA VAALAVIRTA ja TANJA SKYTTÄ

Palliatiivista sädehoitoa voidaan antaa lievittämään oireita seuraavissa tilanteissa:

- luustoetäpesäkkeet (erityisesti kipujen ja murtumavaaran vähentämiseksi)
- luusto- ja keskushermostoetäpesäkkeiden postoperatiivinen sädehoito
- oireiset pehmytkudosetäpesäkkeet
- selkäydinkanavan etäpesäkkeet

Palliatiivinen sädehoito voidaan toteuttaa eri fraktiointimalleilla (esim. 1 x 8 Gy, 5 x 4 Gy, 10 x 3 Gy) riippuen potilaan kunnosta, sädehoitokohteen sijainnista ja hoidon tavoitteista. Stereotaktisen sädehoidon käyttö luustoetäpesäkkeiden hoitoon on myös hyvä vaihtoehto oligometastaattisissa taudissa. Tutkimusnäyttö puoltaa myös oireettomien luustometastaasien sädehoitoa oligometastaattisissa taudissa.

## Etäpesäkkeet aivoissa tai selkäydinkanavassa

Yksittäisen aivoetäpesäkkeen hoidon valinta kirurgisen hoidon ja stereotaktisen sädehoidon välillä tehdään tuumorin koon, sijainnin ja potilaan leikkauskelpoisuuden perusteella. Myös potilaan toiveet otetaan huomioon. Jos keskushermoston ulkopuolella ei ole etäpesäkkeitä, ja tauditon aika on ollut pitkä, suositellaan harkitsemaan tuumorin biopsiaa histologian varmistamiseksi.

Kirurgista hoitoa puoltavia tekijöitä ovat tarve nopeaan dekompressioon vaikeiden tai nopeasti etenevien neurologisten oireiden takia ja metastaasin suuri koko (yli 3,5 cm) ja suotuisa sijainti operatiivisen hoidon kannalta. Leikkauksessa saadaan etäpesäkkeestä histologinen varmennus.

Primääriä stereotaktista sädehoitoa puoltaa lyhyt tauditon aika varsinkin, jos leikkaukseen sisältyy riskejä esimerkiksi tuumorin vaikean sijainnin takia. Sädehoito on luonteva vaihtoehto, kun ei ole tarvetta välittömään dekompressioon tai histologiseen varmennukseen.

Stereotaktista sädehoitoa suositetaan erityisesti, jos sädehoidetaan 1-4 aivometastaasia ja >4 metastaasiin voidaan antaa joko kokoaivosädehoitoa tai/-ja stereotaktista sädehoitoa. Kognitiiviset haitat ovat pienempiä stereotaktisella sädehoidolla kuin kokoaivosädehoidolla.

Resekoidun aivometastaasin jälkeen annetaan paikallinen sädehoito. Postoperatiivinen sädehoito pyritään aloittamaan 3–4 viikon kohdalla resektiosta. Yleensä resektio-onteloon suositellaan useampaa fraktiota kertafraktion sijaan.

Sytologisesti varmennetun tai selkeitä oireita aiheuttavan meningeaalisen karsinoosin ensisijaisena hoitona on kokoaivosädehoito ja kuvantamalla todetun ja oireita aiheuttavan tuumorialueen sädehoito. Aivometastaasirelapsin tai progressiivisen keskushermostometastasoinnin hoito suunnitellaan potilaskohtaisesti. Hoitovaihtoehtoja ovat leikkaus, stereotaktinen sädehoito, kokoaivosädehoito tai oireenmukainen hoito.

Kortikosteroidi vähentää tehokkaasti keskushermostoetäpesäkkeisiin liittyvää kudosturvotusta. Annoksen vähentäminen tulee tehdä asteittain.

### Oligometastaasien sädehoito

Tutkimusnäyttö perustuu tällä hetkellä lähinnä pienehköihin julkaistuihin potilassarjoihin ja yksittäisten etäpesäkkeiden korkea-annoksista kohdennettua sädehoitoa voidaan harkita tapauskohtaisesti. Puoltavia tekijöitä aktiiviselle paikallishoidolle ovat mm. pienehkö tautitaakka, hormonireseptoripositiivisuus, nuorehko potilaan ikä ja pitkäikäisy (>2 vuotta) aika primaaridiagnoosista metastasoinnin toteamiseen. Kaikki etäpesäkkeet tulee pyrkiä hoitamaan, jos lähdetään oligometastaasien paikallishoitoon.



*Kirjallisuutta:*

1. Vogelblum M, Brown P, Messersmith H,ym. Treatment for Brain Metastases: ASCO-SNO-ASTRO Guideline. [J Clin Oncol. 2022 Feb 10;40\(5\):492-516.](#)
2. Sofietti R, Abacioglu U, Baumert B,ym. Diagnosis and treatment of brain metastases from solid tumors: guidelines from the European Association of Neuro-Oncology (EANO). [Neuro Oncol. 2017 Feb 1;19\(2\):162-174.](#)
3. Mahajan A, Ahmed S, McAleer M, ym. Prospective Randomized Trial of Post-operative Stereotactic Radiosurgery versus Observation for Completely Resected Brain Metastases. [Lancet Oncol. 2017 Aug;18\(8\):1040-1048.](#)
4. Bander E, Yuan M, Reiner A, ym. Durable 5-year local control for resected brain metastases with early adjuvant SRS: the effect of timing on intended-field control. [Neurooncol Pract. 2021 Jan 21;8\(3\):278-289.](#)
5. Bander E, Ahmadieh T, Chen J,ym. Outcomes Following Early Postoperative Adjuvant Radiosurgery for Brain Metastases. [JAMA Netw Open. 2023 Oct; 6\(10\): e2340654.](#)
6. Gillespie E, Yang J, Mathis N, ym. Prophylactic Radiation Therapy Versus Standard of Care for Patients With High-Risk Asymptomatic Bone Metastases: A Multicenter, Randomized Phase II Clinical Trial. [J Clin Oncol. 2023 Sep 25;JCO2300753.](#)

## Luustolääkitys

LEENA VEHMANEN ja KATRI SELANDER

Luustoon levinneessä rintasyövässä suositellaan denosumabia tai bisfosfonaattia vähentämään luukomplikaatioiden, kuten patologisten murtumien, riskiä. Luustolääkkeillä ei ole vaikutusta levinneen rintasyövän ennusteeseen.

Bisfosfonaateista potentin on tsoledronihappo, joka annoksella 4 mg suonensisäisesti 1–3 kuukauden välein puolittaa luukomplikaation riskin. Suun kautta otettava ibandronaatti vähentää riskiä samansuuntaisesti.

Denosumabia käytetään ihonalaisesti 120 mg 4 viikon välein. Se vähentää luukomplikaatioita bisfosfonaattejakin tehokkaammin ja on usein ensisijainen valinta luustolääkkeeksi.

Erityisesti parenteraalisiin lääkkeisiin liittyvän hypokalsemiariskin takia suositellaan kalsiumia vähintään 1000 mg ja D-vitamiinia 20 µg/vrk. Harvinaisena haittana voi esiintyä epätyypillisiä reisiluumurtumia. Peroraaliset bisfosfonaatit aiheuttavat ruoansulatuskanavan haittoja, kuten närästystä ja ripulia.

Luustolääkkeet voivat aiheuttaa leukaluukuoliota. Riski on suurempi denosumabilla sekä bisfosfonaattien ja denosumabin peräkkäisessä käytössä. Tarpeetonta luustolääkkeiden vaihtoa vältetään. Luustometastasoinnin rauhallisissa vaiheissa denosumabin annosvälin harventamista 2–3 kuukauteen voi harkita leukaluukuolion riskiä pienentävällä tavoitteella.

Leukaluukuolion riskin pienentämiseksi potilas ohjataan hammaslääkärin arvioon ennen luustolääkkeen aloitusta. Huonoennusteiset hampaat poistetaan ja poistokuopan annetaan parantua 2–3 kuukautta ennen luustolääkkeen aloitusta.

Lääkityksen aikaiset välttämättömät hampaanpoistot tehdään antibioottisuojaissa ja luustolääke tauotetaan. Jo kehittyneen leukaluukuolion yhteydessä potilas ohjataan suu- ja leukakirurgin hoitoon.

### *Kirjallisuutta:*

1. NCCN Guidelines Version 4.2023, Breast Cancer. National Comprehensive Cancer Network. (Viitattu 11.12.2023) [www.nccn.org](http://www.nccn.org)



2. Van Poznak C, Somerfield MR, Barlow WE, ym. Role of bone-modifying agents in metastatic breast cancer: an American society of clinical oncology-cancer care Ontario focused guideline update. [J Clin Oncol. 2017;35:3978–3986.](#)
3. Loyson T, van Cann T, Schöffski P, ym. Incidence of osteonecrosis of the jaw in patients with bone metastases treated sequentially with bisphosphonates and denosumab. [Acta Clin Belg. 2018;73:100–109.](#)
4. Antiresorptiivista lääkitystä saavien potilaiden hammashoito. Hoitoketjut. HUS Suu- ja leukasairauksien linja. Helsinki: Suomalainen Lääkäriseura Duodecim 2020. (Viitattu 11.12.2023) <http://www.terveysportti.fi/dtk/ltk/shp01280>

## MIESTEN RINTASYÖPÄ

JOHANNA MATTSON

Riskitekijöitä miehen rintasyövälle ovat geneettiset tekijät, aiempi sädehoito rintakehälle ja korkea estrogeeni-androgeeni-suhde. Suomalaisista miesrintasyöpäpotilaista 8 %:lla on BRCA-2 mutaatio. Jos sukuanamneesi on positiivinen, löytyy BRCA-2 mutaatio 44 %:lla. Myös CHEK-2 geenimutaatio ja Klinefelterin syndrooma lisäävät miehen riskiä sairastua rintasyöpään. Miehen elimistössä voi syntyä korkea estrogeeni/androgeeni -suhde ylipainon, runsaan alkoholinkäytön, maksakirroosin ja eturauhassyövän estrogeenihoidon seurauksena.

Oireena on kyyhmy rinnassa tai nännin sisään vetäytyminen. Kyyhmy miehen rinnassa pitää aina tutkia. Mammografia on ensisijainen kuvantamistutkimus > 35-vuotiailla miehillä. Paksuneulabiopsia ja tarvittaessa ultraäänitutkimus jatkotutkimuksina.

Taudin harvinaisuuden vuoksi hoitokäytännöt perustuvat pieniin retrospektiivisiin aineistoihin. Miesten rintasyöpää hoidetaan samoin periaattein kuin naisten rintasyöpää.

Miesten rintasyövät ovat yleensä ER positiivisia. Noin 10-15 %:ssa kasvaimista esiintyy HER2- geenimonistuma.

Miehen rinnan pienen koon vuoksi kirurgisena hoitomuotona on yleensä modifioitu radikaali mastektomia. Miehellä voi myös tehdä säästävän leikkauksen yhdistettynä sädehoitoon. Säästävään leikkaukseen eivät kuitenkaan sovi sentraaliset nänniä infiltroivat tuumorit tai kooltaan pieni rinta. Kainalokirurgia toteutetaan samojen peruseriaatteiden mukaisesti kuin naisilla eli tehdään vartijaimusolmuketutkimus ja tarvittaessa kainaloevakuaatio.

Sädehoito suunnitellaan ja toteutetaan samojen periaatteiden mukaan kuin naisilla.

Neoadjuvantti- ja adjuvanttilääkehoitojen indikaatiot, hoidon valinta ja hoidon kesto ovat pääosin samat kuin naisilla ([Ks. Neoadjuvanttihoito](#); [Ks. Adjuvanttihoito](#)). Naisten suosituksesta poiketen ensisijaisena hormonaalisena liitännäishoitona on tamoksifeeni. Miehillä tamoksifeenin haittavaikutuksina esiintyy libidon laskua, impotenssia, kuumia aaltoja, mielialan vaihtelua ja laskimotukosriski. Aromataasinestäjiä voidaan käyttää, jos tamoksifeeni on kontraindisoitu. Miehillä 20 % estrogeenista muodostuu kiveksissä, mikä pitää ottaa huomioon hoidossa niin, että aromataasinestäjähoitoon liitetään LHRH-analogi.



Miehen rintasyövän ennuste on aktiivisten hoitojen myötä parantunut ja on sama kuin vastaavan kasvaimen levinneisyyden ja bioprofiilin omaavilla naisilla, mikäli potilas saa vastaavat hoidot. Hoitojen jälkeinen seuranta kuten naisilla lukuun ottamatta kuvantamistutkimuksia, joita oireettomalle potilaalle ei tehdä vaan paikalliskontrolliksi riittää palpaatio.

Rintasyöpään sairastuneelle miehelle pitää aina tehdä perinnöllisen rintasyövän geenimutaatiopaneeli hoitojen suunnitteluvaiheessa ([Ks. Perinnöllinen rintasyöpä](#)).

Levinneen rintasyövän hoito miehillä suunnitellaan ja toteutetaan kuten naisilla lukuun ottamatta hormonaalista hoitoa. Tamoksifeeni on miehen hormonireseptoripositiivisen rintasyövän ensisijainen hormonihoito levinneessäkin taudissa. Mikäli syöpä on edennyt tamoksifeenihoidon aikana, voi hoidoksi käynnistää aromataasinestäjän ja LHRH-analogin yhdistelmähoidon. Muita hormonaalisia hoitovaihtoehtoja, joista on julkaistu pieniä potilassarjoja, ovat fulvestrantti, antiandrogeni ja LHRH-analogi. CDK4/6-kinaasin estäjät käytetään hormonihoitoon yhdistettynä kuten naisilla. Myös alpelisibiä ja everolimuusia voidaan harkita käytettävän kuten naisten levinneen rintasyövän hoidossa.

#### *Kirjallisuutta:*

1. Mattson J ja Vehmanen L. Miehen rintasyöpä. [Duodecim. 2016;132\(7\):627-31.](#)
2. Zagouri F, Sergentanis T, Azim H Jr, ym. Aromatase inhibitors in male breast cancer: a pooled analysis. [Breast Cancer Res Treat. 2015 May;151\(1\):141-7.](#)
3. Zagouri F, Sergentanis T, Chrysikos D, ym. Fulvestrant and male breast cancer: a pooled analysis. [Breast Cancer Res Treat. 2015 Jan;149\(1\):269-75.](#)
4. Di Lauro L, Barba, M, Pizzuti L, ym. Androgen receptor and antiandrogen therapy in male breast cancer. [Cancer Lett. 2015 Nov 1;368\(1\):20-25.](#)
5. Hallamies S, Pelttari L, Poikonen-Saksela P, ym. CHEK2 c.1100delC mutation is associated with an increased risk for male breast cancer in Finnish patient population. [BMC Cancer. 2017 Sep 5;17\(1\):620.](#)

## RINTASYÖPÄ JA RASKAUS

TIA AALTO-VILJAKAINEN, LAURA NIINIKOSKI ja VARPU RANTA

### Raskauden aikana tai synnytyksen jälkeen todettu rintasyöpä

Raskauden aikaisia syöpiä todetaan 0,02–0,1 %:ssa kaikista raskauksista.

Raskaana olevan potilaan rintasyövän diagnostiikka ja hoito vaatii erityisosaamista sekä moniammatillista yhteistyötä radiologian, patologian, onkologian ja kirurgian sekä obstetriikan välillä

Raskaana olevan naisen rintasyöpää tulisi hoitaa yleisten hoitosuosistusten mukaan, eikä raskaus saisi olla syy keventää hoitoja. Lääkeaineiden käytön mahdollisuus on kuitenkin rajallinen verrattuna ei-raskaana oleviin. Lisäksi on otettava huomioon, että raskaana olevalla rintasyöpä on usein tyypiltään aggressiivinen, hormonireseptorinegatiivinen ja HER2-positiivinen tai kolmoisnegatiivinen, jolloin myös neoadjuvanttihoitoa tulee harkita biologisen alatyypin hoitosuosituksen mukaisesti. Neoadjuvanttihoidon toteutus ja synnytyksen optimaalinen ajankohta vaatii saumatonta yhteistyötä obstetrikon kanssa.

Raskauden keskeytys ei paranna ennustetta. Sitä saatetaan joutua kuitenkin harkitsemaan, sillä se mahdollistaa kaikki liitännäishoidot viiveettä. Keskustelussa on otettava huomioon potilaan omat arvot.

Diagnostiikka raskauden aikana on tavanomaista vaativampaa rintarauhaskudoksen hyperemian ja proliferaation vuoksi, ja tilanteen harvinaisuuden johdosta diagnoosi usein viivästyy. Rintojen ultraäänitutkimus ja tarvittaessa paksuneulabiopsia ovat ensisijainen tutkimus ja raskauden aikanakin haitaton. Mammografia tulee tehdä herkästi epäilyttävissä tai epäselvissä tapauksissa kolmoisdiagnostiikka-periaatteiden mukaisesti. Raskauden aikana MRI ei voida tehdä, koska gadolinium-varjoaine läpäisee istukan ja kulkeutuu lapsiveteen. Imetyksen aikana MRI on turvallinen, mutta runsas taustatehostuminen voi häiritä tulkintaa. Levinneisyystutkimuksena voidaan tarkistaa thoraxkuva ja vatsan UÄ. Organogeneesin aikana (raskausviikot 3–12) sikiö on erittäin herkkä säteilylle. Tietotomografiatutkimukset tehdään raskauden aikana yksilöllisen harkinnan mukaisesti ja radiologia konsultoiden.

Raskauden loppupuolella ja imetyksen aikana fibroadenooman tai tubulaarisen adenooman epiteelisolukon eritystoiminnan muutokset voivat lisääntyä, jolloin käytetään laktoivan





adenooman nimitystä. Laktoiva adenooma voi kasvaa nopeasti ja herättää epäilyn pahanlaatuisuudesta. Paksuneulabiopsian esitiedoissa tulee patologille mainita raskaus tai imetys. Hyperemian vuoksi biopsiaan liittyy suurempi vuoto- ja infektoriski, siksi kylmä ja kompressio ovat oleellisia. Avobiopsiaa tulee välttää laktoivassa rinnassa, sillä seurauksena saattaa olla maitofisteli.

Leikkaus on yleensä turvallinen koko raskauden ajan, mutta sen ajoituksesta ja sikiön monitoroinnista on sovittava obstetrikon kanssa. Vartijaimusolmukebiopsian voi tehdä käyttäen leikkauspäivän aamuna injisoitavaa, tavanomaista pienempää (30 MBq) isotooppiannosta, mutta sinistä väriä ei tule käyttää (anafylaksia, teratogeenisuus). Valinta säästävän leikkauksen ja mastektomian välillä riippuu raskauden vaiheesta ja sädehoidon antamisen aikataulusta. Mikäli sädehoito voidaan turvallisesti antaa vasta raskauden päätyttyä, voi säästävän leikkauksen tehdä. Maidoneritys tulee kuitenkin lopettaa kabergoliini-lääkityksellä.

Satunnaistettujen tutkimusten puuttuessa on tukeuduttava tapauselostuksiin ja kohorttitutkimuksiin solunsalpaajien käytöstä raskauden aikana. Esimerkiksi lymfoomien raskaudenaikaisista solunsalpaajahoidoista saatuja tietoja voidaan myös soveltaa. Julkaisut käsittävät raportteja pienistä potilassarjoista. Näiden perusteella antrasykliineja ja syklofosfamidia voidaan käyttää raskauden aikanakin. Myös paklitakselia on käytetty pienissä potilassarjoissa. Platinajohdannaisten käyttö on epäselvempi.

Solunsalpaajahoidoa ei tule antaa ensimmäisen trimesterin aikana (organogeneesi). Pakottavassa tilanteessa voidaan solunsalpaajahoidoa antaa keskimmäisen trimesterin aikana raskausviikolta 20 lähtien. Solunsalpaajahoido lopetetaan 3–4 viikkoa ennen synnytystä äidin ja lapsen sytopeniariskin vuoksi.

Solunsalpaajahoidon tukilääkkeinä voidaan käyttää ondansetronia, metoklopramidia, pantopratsolia ja kortisonia. Myös valkosolukasvutekijää on pienissä potilassarjoissa käytetty. NSAID-lääkkeitä ei voi käyttää raskauden viimeisellä kolmanneksella.

HER2-vasta-aineita ja immuunivasteen vapauttajia (PD-1- ja PD-L1-estäjät) ei voida käyttää raskauden aikana. Myöskään endokriinista hoitoa ei tule käyttää raskauden tai imetyksen aikana.

Lähtökohtaisesti syntyvän lapsen kannalta on tärkeää pyrkiä synnytykseen täysiaikaisena, sillä sikiön suurimmat riskit liittyvät ennenaikaisuuteen. Synnytystavan päättää obstetriikko. Synnytys on ennenaikainen, jos se tapahtuu ennen raskausviikkoa 37<sup>+0</sup>. Kolmen

viimeisen raskauskuukauden aikana todetun rintasyövän liitännäishoidot voidaan antaa synnytyksen jälkeen.

### Hedelmällisyysneuvonta ennen rintasyöpähoitoja

Rintasyöpä on yleisin syöpä 30–39-vuotiaiden naisten ikäryhmässä. Tämä on 3 % koko väestön rintasyövistä. Vuonna 2021 kaikista synnyttäjistä yli 35-vuotiaita oli 25,8 %. Yhä useampi rintasyöpään sairastuneista nuorista naisista ei ole saanut lapsia, moni ei ole asiaa vielä vakavasti ajatellutkaan. On tärkeää tarjota hedelmällisessä iässä oleville naisille hedelmöityshoitolääkärin neuvontaa mahdollisimman varhain ennen hoitojen aloitusta. Siihen kuuluu arvio hedelmällisyydestä siinä vaiheessa, kun raskaus syövän puolesta olisi mahdollinen, arvio mahdollisuuksista hedelmällisyyden säilyttämistoimenpiteisiin ja niiden tarpeesta, informaatio raskauden kulusta syöpähoitojen jälkeen sekä raskauden ehkäisyn suunnittelun.

Naisen hedelmällisyys on parhaimmillaan 25 ikävuoden vaiheilla, se heikkenee munasolujen vähetessä, aluksi hitaasti, mutta nopeammin 35 ikävuoden jälkeen. Samalla keskenmenojen todennäköisyys lisääntyy. Hedelmällisyys loppuu useimmilta 40 ikävuoden vaiheilla tai pian sen jälkeen. Yksittäisiä raskauksia voi alkaa vaihdevuosi-ikäen saakka.

Solunsalpaajahoidot ovat toksisia munasoluille, joiden määrä hoidon aikana vähenee. Naisen ikä hoitojen aikaan, munasolureservi, käytettävät solunsalpaajat ja niiden annokset sekä naisen yksilöllinen herkkyys vaikutukselle määräävät sen, kuinka voimakas vaikutus on. Munasolureserviä arvioidaan munasarjojen antraalifollikkelimäärän ja seerumin Mullerin tiehyitä surkastuttavan peptidin (S-AMH) perusteella. Alkyloivat solunsalpaajat ovat munasolujen kannalta haitallisimpia. Syklofosfamidin ja antrasykliinin yhdistelmähoidon ( $\pm$  taksaani) on arvioitu aiheuttavan amenorreaan  $>80$  %:lle 40-vuotiaista ja sitä vanhemmista naisista, 40–60 %:lle 30–39-vuotiaista ja alle 20 %:lle alle 30-vuotiaista naisista.

Yksilöllisen arvion perusteella, potilaan niin toivoessa, voidaan hedelmöityshoitolääkärin ja onkologin yhteistyönä suunnitella munasolu- tai alkiopakastus tai erityistapauksessa munasarjakudoksen pakastus hedelmällisyyden säilyttämiseksi. Nämä toteutetaan aina ennen solunsalpaajahoidoja. Munasolu- ja alkiopakastukseen kuluu aikaa tarvittavan hormonihoidon vuoksi yleensä 10–14 päivää. Hoidolla ei ole havaittu vaikutusta rintasyövän hoidon ennusteeseen. Pakastustoimenpiteitä ei suunnitella, jos hedelmällisyys on hyvin vähäinen, hoidon



riskit ovat liian suuret, jos syöpä on levinnyt tai jos on jokin muu terveydellinen este raskaudelle tulevaisuudessakin.

GnRH-analogilääkitystä solusalpaajahoidon ajan voidaan käyttää hedelmällisyyden suojaamiseksi. Hoidon aloitus olisi ihanteellisesti vähintään viikkoa ennen solusalpaajahoidon aloitusta. Hedelmällisyyden suoja on vähäisempi kuin alkio-/munasolupakastuksella, eikä lääkehoitoa pitäisi käyttää niiden sijaan. GnRH-analogilääkitystä voidaan käyttää pakastustoimien lisäksi. GnRH-analogin aloitukseen liittyy usein lyhyt munasarjastimulaatio, jonka jälkeen vähitellen kehittyy supressio. Vaikka kuukautisvuodot jäävät pois, se ei ole luotettava ehkäisykeino.

Rintasyöpään sairastuneille suositellaan hormonitonta ehkäisyä, käytännössä kuparikierukkaa, kondomia, joskus harvoin sterilisaatiota. Jos hormonikierukka on asetettu runsaiden kuukautisvuotojen tai vaikeiden kuukautiskipujen hoidoksi, sen käyttöä voidaan yleensä jatkaa. Jos hormonikierukan indikaatio on pelkästään ehkäisy, se tulisi poistaa viimeistään solusalpaajahoidon päättyessä.

## Vahingossa raskaaksi rintasyöpähoitojen aikana

Jos potilas tulee vahingossa raskaaksi hoidon aikana tai sen jälkeen, lopetetaan heti haitalliset lääkitykset. Sen jälkeen pysähdytään miettimään tilannetta rauhassa ja järjestetään konsultaatiokäynti rintasyövän hoitoon perehtyneelle onkologille ja gynekologille, minkä jälkeen potilas päättää suhtautumisestaan raskauteen. Premenopausaalisilla rintasyöpäpotilailla hormonaalisena liitännäishoitona käytetty tamoksifeeni kehitettiin aluksi infertiliteettilääkkeeksi. Tamoksifeeni voi aiheuttaa amenorreaa, mutta kuukautiset voivat jatkuakin ja raskaus voi alkaa, joten ehkäisystä on huolehdittava tamoksifeenihoidon aikana. Premenopausaalisien naisten amenorrea ei tarkoita sitä, että raskauden mahdollisuutta ei ole.

## Raskaus sairastetun rintasyövän jälkeen

Mahdollisesta raskaustoiveesta on keskusteltava rintasyöpää hoitavan lääkärin kanssa. Rintasyövän uusiutumisen riskin mukaan raskautta voidaan harkita aikaisintaan kahden vuoden kuluttua syövän toteamisesta. Hormoniriippuvaisen rintasyövän hormonihoidon suositellaan käytettäväksi vähintään kaksi vuotta ennen tauotusta raskausrityksen ja raskauden ajaksi. Raskautta voi yrittää

raskaustilanteen saamisen jälkeen aikaisintaan 3 kuukautta hormonaalisen hoidon päättymisen jälkeen. Raskaus ei lisää rintasyövän uusimisriskiä, mutta potilaan kanssa on keskusteltava syövän luonteeseen liittyvästä uusimisriskistä ja hormonihoidon tauottamiseen mahdollisesti liittyvästä lisäriskistä. Antrasykliinejä tai rintakehän sädehoidon saaneille on tarpeen sydämen kaikukuvaus ennen raskautta kardiomyopatiariskin vuoksi.

Useimmilla syövän sairastaneilla raskaudet ja synnytykset sujuvat hyvin, eikä lapsilla ole todettu epämuodostumia enempää kuin verrokeilla. Saatu solunsalpaajahoido altistaa kuitenkin ennenaikaiselle synnytykselle, lapsen pienipainoisuudelle ja tavallista useammin päädytään sektioon. Raskautta on näiden riskien vuoksi tarpeen seurata äitiyspoliklinikalla.

Mitä pidempi aika rintasyövän hoidoista oli kulunut ennen synnytystä, sen parempi ennuste on sekä lapsella että äidillä. Toisaalta ajan kuluessa naisen hedelmällisyys vähenee. Hedelmöityshoitoyksikön arvioon on hyvä lähettää viiveettä ne raskautta toivovat, joiden kuukautiskierto on epäsäännöllinen, joilla on todettu heikentynyt hedelmällisyys jo ennen syöpähoitoa tai arvioitu se heikoksi raskaustilanteen saamiseen mennessä ja ne, joilla hormonihoido tauotetaan raskauden ajaksi. Jos tarvitaan lapsettomuushoitoa, se valitaan samoin perustein kuin muilla potilailla.

### *Kirjallisuutta:*

1. Amant F, Nekljudova V, Maggen C, ym. Outcome of breast cancer patients treated with chemotherapy during pregnancy compared with non-pregnant controls. [Eur J Cancer 2022;170:54-63](#)
2. Anderson RA, Amant F, Braat D ym. ESHRE Guideline Group on Female Fertility Preservation. [Hum Reprod Open. 2020;14:1-17](#)
3. Lambertini M, Peccatori FA, Demeestere I ym. Fertility preservation and post-treatment pregnancies in post-pubertal cancer patients: ESMO Clinical Practice Guidelines. [Ann Oncol. 2020; 12:1664-1678.](#)
4. Paluch-Shimon S, Cardoso F, Partridge AH, ym. ESO-ESMO fifth international consensus guidelines for breast cancer in young women (BCY5). [Ann Oncol. 2022;11:1097-1118.](#)
5. Poggio F, Tagliamento M, Pirrone C, ym. Update on the Management of Breast Cancer during Pregnancy. [Cancers \(Basel\). 2020 Dec 3;12\(12\):3616.](#)



# RINTASYÖPÄPOTILAAN SEURANTA LIITÄNNÄISHOITOJEN JÄLKEEN

MAARIT BÄRLUND

## Seurannan tarkoitus

Seurannan tarkoituksena on todeta mahdollinen rintasyövän paikallinen uusiutuminen tai toisen rinnan uusi syöpä varhaisvaiheessa, koska nämä uusiutumatyypit voidaan hoitaa kuratiivisesti. Toisen rinnan syöpävaara säilyy potilaalla loppuiän. Seurannan tarkoituksena on myös tukea potilaan toipumista leikkaus-, säde- ja solunsalpaajahoidoista, motivoida potilasta pienentämään rintasyövän uusimisriskiä terveillä elämäntavoilla ja parantaa hormonaaliseen liitännäishoitoon sitoutumiseen hoitamalla aktiivisesti hormonaalisen hoidon haittoja.

## Yksilöllinen seurantasuunnitelma

Rintasyöpäselviytyjäksi määrittely alkaa diagnoosista ja jatkuu läpi elämän. Myös seuranta alkaa diagnoosista ja yksilöllinen seuranta- ja kuntoutumissuunnitelma (engl. Survivorship care plan) laaditaan syöpähoitojen aikana tai viimeistään niiden päättyessä. Seurantasuunnitelma päivitetään seurannan siirtyessä erikoissairaanhoidosta avoterveydenhuoltoon.

Seurantasuunnitelma sisältää

- Yhteenvedon hoidetusta rintasyövästä ja hoidoista
- Yksilöllisen kuvantamissuunnitelman ja ([Ks. Rintasyöpäpotilaan kuvantamisseuranta](#))
- Hormonaalista hoitoa saavien luustoterveydenhoito-ohjeistuksen ([Ks. Rintasyövän hormonaalisen hoidon luustohaitat](#)).
- Mahdolliset seurantakäynnit ja yhteydenottokanavat
- Suositukset terveellisiin elämäntapoihin

Erikoissairaanhoidossa laadittu seurantasuunnitelma näkyy potilastiedon arkiston kautta muille terveydenhuollon ammattilaisille ja OmaKannan kautta potilaalle. Seurantasuunnitelma tulee myös aina toimittaa kirjallisesti potilaalle. Tärkeää on varmistaa, että potilas ymmärtää seurannan

tarkoituksen ja tietää, mihin hän voi ottaa yhteyttä seurantakäyntien välillä. Iäkkäiden ja muistihäiriöistä kärsivien potilaiden kohdalla informaatio annetaan potilaan läheisille tai hoitopaikkaan.

### Seurannan toteutus

Rintasyöpäseurantaan ei ole yhtä mallia, erityisesti pitkien välimatkojen alueilla seuranta on tarkoituksenmukaista järjestää lähellä potilasta. Potilas voi olla seurannassa yhtä turvallisesti perusterveydenhuollossa kuin erikoissairaanhoidossa. Hyväennusteisten rintasyöpäpotilaiden seuranta ohjataan heti hoitojen jälkeen perusterveydenhuoltoon. Keskikorkean ja korkean uusimisriskin rintasyöpäpotilaita seurataan yleensä erikoissairaanhoidossa oirepohjaisella seurannalla, sillä tutkimusten mukaan säännöllisistä seurantavastaanotoista ei ole todettu hyötyjä. Rintakuvantamistutkimukset toteutetaan yksilöllisen kuvantamissuunnitelman mukaan. ([Ks. Rintasyöpäpotilaan kuvantamisseuranta](#)) Oirepohjaisessa seurannassa yleensä 5 vuotta kestävä seurannan aikana järjestetään vain 2-3 vastaanottokäyntiä ja väliaikana potilas ohjataan tarvittaessa ottamaan yhteyttä rintasyövän seurantaan koulutettuun sairaanhoitajaan. Seurantakäynnillä kliinisessä tutkimuksessa palpoidaan rinnat, leikkausalue ja ylävartalon imusolmukealueet ja tarkistetaan, ettei arpien kiristys haittaa yläraajan liikkeitä. Perinnöllisen rintasyövän seuranta järjestetään erillisen ohjeistuksen mukaisesti ([Ks. Perinnöllinen rintasyöpä](#)).

Matala yhteydenottokynnys seurantapaikkaan hormonihoidon liittyvien haittavaikutusten takia tai uusien mahdollisesti syöpään viittaavien oireiden ilmetessä on tärkeä, tapahtuipa seuranta sitten perusterveydenhuollossa tai erikoissairaanhoidossa. Digihoitopolut ja mobiilisovellukset tarjoavat oireyhteydenottoon sujuvan tavan. Vaikka digitaalinen asiointi on keskeisessä roolissa terveydenhuollossa, tulee asiointitavan perustua potilaan omaan valintaan ja valmiuksiin. Yhteydenottomahdollisuus puhelimitse tuleekin säilyttää digitaalisten palveluiden rinnalla.

Oireseurantaan koulutettu sairaanhoitaja pystyy hoitamaan itse valtaosan rintasyöpäpotilaiden yhteydenotoista ja tarvittaessa konsultoimaan syöpätautien erikoislääkäreitä hormonihoidon mahdollisesta vaihdoista ja tarvittavista tutkimuksista. Näin mahdollistetaan nopea hormonihoidon haittojen hoito ja välttytään turhilta tutkimuksilta ja läheteiltä, kun seurantayksikössä on erityisosaamista rintasyövän uusiutumiseen viittaavista oireista sekä hoidoista ja niistä aiheutuvista haittavaikutuksista.



Keskeinen haaste seurannassa onkin potilaiden sitouttaminen rintasyövän hormonilääkehoitoon. Elämänlaatua alentavien haittojen vuoksi potilaat usein tauottavat tai lopettavat hormonilääkkeen, joka johtaa rintasyöpäkuolemanriskin kasvuun. Hormonihoitoon liittyvät haitat ilmenevät viiden vuoden hormonihoiton aikana ja jatkettussa hormonihoitossa potilas on jo yleensä sopeutunut hormonihoitoon.

Työkäisillä rintasyöpäpotilailla työterveys kannattaa ottaa mukaan jo hoitojen aikana töihin paluun suunnitteluun. Osa rintasyöpähoidoista mahdollistaa työskentelyn jo niiden aikana riippuen myös työnkuvasta. Töihin paluuta voi suunnitella työterveyshuollon ja esihenkilön kanssa osa-aikaisena tai kokopäiväisesti. Työyhteisön tuella ja hyvin suunnitellulla työhön paluulla on merkittävä rooli syöpään sairastuneen työkyvyn palautumisessa. Rintasyöpäpotilaalla ei ole myöskään velvollisuutta kertoa sairastumisestaan työyhteisössä, potilaan tulee itse päättää, puhuuko sairastumisestaan.

Rintasyövän hoidot aiemmin saanut osaa usein parhaiten tukea syövän kanssa elävää ja auttaa rintasyöpäpotilasta jaksamaan arjessa. Syöpäjärjestöissä alueelliset syöpäyhdistykset ja valtakunnalliset potilasjärjestöt tarjoavat vertaistukitoimintaa. Kela ja Syöpäjärjestöt järjestävät syöpään sairastuneille sopeutumisvalmennuskursseja, joiden tavoitteena on auttaa syöpään sairastuneita selviytymään syövän aiheuttamasta elämänmuutoksesta ja elämään mahdollisimman hyvää elämää syövästä huolimatta. Potilaita on myös hyvä informoida, että internetistä, sosiaalisesta mediasta ja ChatGPT:stä löytyy oikean tiedon lisäksi paljon epäluotettavaa ja väärää tietoa rintasyövästä ([Ks. Näistä merkeistä tunnistat väärän tiedon verkossa - THL](#)).

Seurannan alkuvaiheessa potilas tarvitsee tietoa ja tukea omaan yksilölliseen tilanteeseensa. Potilaan tulee olla tietoinen siitä, mitä hän voi itse pienentää syövän uusiutumiseriskiä liikunnan harrastamisella, alkoholin käytön minimoimisella, terveyttä edistävällä ruokavaliolla, tupakoimattomuudella ja painonhallinnalla. Rintasyöpäselviytyjillä on kohonnut riski sydän- ja verisuonisairauksiin, kuten verenpainetautiin, diabetekseen ja dyslipidemiaan. Terveellisillä elämäntavoilla myös perinteiset sydänsairauksien riskitekijät saadaan minimoitua. Kohonnut verenpaine ja korkea kolesterolitaso tulee hoitaa tehokkaasti korkean kardiovaskulaaririskin omaavien potilaiden tavoitearvoja noudattaen.

Potilaan tulee olla tietoinen, mikä on hänen syöpäänsä liittyvä uusimiseriski ja mitkä oireet voivat viitata uusimiseen. Syöpähoitojen jälkeen kehon kokemukset yhdistyvät herkästi

pelkoon syövän uusiutumisesta. Potilaat ovat usein hyvin huolissaan leikkausalueen tuntemuksista, mitkä kuitenkin harvoin ovat merkinä rintasyövän uusiutumisesta. Seurannan keskeisenä tehtävänä on selvittää potilaalle, johtuvatko oireet syövän uusiutumisesta, hoitojen haitoista tai eivät liity syöpään mitenkään. Rintasyövän uusimiseen viittaavia oireita voivat olla:

- Kyhmy rinnassa, kainalossa, soliskuopassa tai kaulalla
- Haavauma, ihottuma tai punoitus leikkausarven seudussa tai rintakehän iholla
- Kirkas tai verinen erite nännitiehyestä
- Pitkittyneet kivut esimerkiksi selässä, lonkissa, reisissä, lantiossa, kylkiluissa, olkapäissä tai –varsissa
- Pitkittynyt (yli 1-2 kuukautta) ärsytysyskä ja/tai hengenahdistus.
- Painontunne ylävatsalla, pitkittynyt vatsakipu, vatsan turvottelu, ruokahaluttomuus, pahoinvointi tai laihtuminen
- Paheneva päänsärky, johon voi liittyä pahoinvointia, näköhäiriöitä tai muita poikkeavia hermostollisia oireita.

### Diagnostiset tutkimukset seurannan aikana

Rintojen kuvantamistutkimukset ovat seurannan perusta. ([Ks. Rintasyöpäpotilaan kuvantamisseuranta](#)) Oireettomalle potilaalle ei ole syytä tehdä laboratorio- tai muita kuvantamistutkimuksia.

Jos potilaalle on aloitettu hormonaalinen liitännäislääkehoito, on tarpeellista alkuun kontrolloida laboratoriokokeita (pvk, AFOS, ALAT, krea), sillä hormonaaliseen hoitoon voi liittyä maksaentsyymiarvojen nousua. Muuten seurannassa ei tarvita laboratoriokokeita. Kasvainmerkkiaineita, kuten Ca15-3, Ca12-5 ja CEA ei käytetä varhaisvaiheen rintasyövän primaarihoidon yhteydessä eikä seurannassa. Nestebiopsia (liquid biopsy), jolla tutkitaan verestä solunulkoista DNA (cfDNA) tai kiertäviä syöpäsoluja (CTC), on vielä tutkimuksellista ja ei kuulu seurantatutkimuksiin.





## Hoitojen jälkeisiä ongelmia

### Lymfastrangi

Narumainen kiristys rintasyöpäleikkauksen jälkeen johtuu usein lymfastrangista eli imusuonen kovettumisesta. Lymfastrangi tuntuu narumaisena juosteena iholla. Yleisimmin lymfastrangit ilmaantuvat noin kaksi viikkoa leikkauksesta, ja ovat kireimmillään noin kuukausi leikkauksen jälkeen. Näitä voi esiintyä myös myöhemmin ja onkologisetkin hoidot voivat aiheuttaa lymfastrangikiristystä. Lymfastrangi voi rajoittaa käden liikkuvuutta tai pahentaa leikkauksen jälkeisiä kiputunteja. Potilasta on motivoitava käden käyttämiseen ja venyttelyyn kiristyksestä huolimatta. Yleensä tilanne helpottuu itsehoidolla ja tarvittaessa ohjataan fysioterapeutille.

### Sädepneumoniitti

Sädehoito saattaa aiheuttaa 1-5 %:lle potilaista myöhäishaittana 1–12 kuukauden viiveellä hoidosta sädepneumoniitin. Diagnoosi perustuu yleensä tyypillisten oireiden (esim. yskä, hengenahdistus, lievä lämpöily, rintapistos), sädehoidon ajoitukseen, annokseen ja sijaintiin, yhteensopiviin kuvantamislöydöksiin ja muiden syiden (infektio, sydämen vajaatoiminta, keuhkoembolia ja lääkkeen aiheuttama pneumoniitti) poissulun yhdistelmään. Hoitona prednisoni (40-60 mg/vrk) 2-4 viikon ajan ja annoslasku 3-12 viikon aikana lievittää nopeasti oireita. Sädepneumoniitin diagnoosin kirjauksessa käytetään J70.0 Säteilyn aiheuttamat akuutti tai puoliakuutti keuhko-oireisto -diagnoosia, joka mahdollistaa kansallisen seurannan.

### Rintaproteesi lääkinällisen kuntoutuksen apuvälineenä

Rinnan poistoleikkauksen jälkeen potilas saa maksutta rintaproteesin lääkinällisen kuntoutuksen apuvälineenä. Rinnankorjausleikkauksen ja osapoiston jälkeen rinnoissa voi olla kokoeroa, ja myös tällöin on oikeus saada lääkinällisen kuntoutuksen apuvälineenä osaproteesi, jolla voidaan tasoittaa muoto- ja kokoeroja. Rintaproteesi auttaa ylläpitämään vartalon ryhtiä ja ehkäisemään niska-hartiaseudun vaivoja. Rintaproteesi uusitaan noin kahden vuoden välein sekä tarvittaessa, jos proteesi menee rikki tai jää väärän kokoiseksi lihomisen tai laihtumisen myötä.

### Arpialueiden poikkeavuuksissa plastiikkakirurgin konsultaatio

Potilasta häiritsevä arven ulkonäkö, selvän rintojen kokoero, myöhäisrintarekonstruktion toive ja kivulias leikkausarpi (rasvansiirto voi helpottaa postmastektomia

kipusyndroomaa) ovat plastiikkakirurgian konsultaation aiheita. Jos rinnanpoistoarven kainalon puolella iho muodostaa potilasta häiritsevän vekin, ns. ”koirankorvan”, tämä voidaan joskus leikata paikallispuudutuksessakin.

### Leikkausalueen muutokset

Säästävästi leikatussa rinnassa voi palpoitua arpikyhmyjä tai rasvanekroosikyhmyjä, joiden luonne selviää mammografialla ja ultraäänitutkimuksella ja radiologin harkinnan mukaan otetulla paksuneulanäytteellä.

### Lymfaturvotus

Osalle rintasyöpäpotilaista voi kehittyä leikkaus- ja sädehoidon aiheuttamana yläraajan ja kainaloseudun lymfaattista turvotusta ja kipuja, joka voi joskus altistaa toistuville pehmytkudosinfektioille. Nämä haitat ovat vähentyneet säästävemmän kirurgian myötä. Lymfaturvotuksen diagnoosi on yleensä kliininen, mutta sen ilmaantuessa ensimmäisen kerran, on erotusdiagnostisesti syytä sulkea pois rintasyövän uusiutuminen ja syvä laskimotromboosi.

Hoidon kulmakivi on riittävä kompressiohoito, joka voidaan toteuttaa kompressiosidoksilla tai elastisella kompressiohihalla ja mahdollisesti myös hansikkaan tai näiden yhdistelmällä. Nämä mitoitetaan ja sovitetaan yksilöllisesti ja ovat maksuttomia potilaalle lääkinnällisen kuntoutuksen apuvälineinä. Myös lymfaterapiaa käytetään, sillä käytännössä monet potilaat kokevat hyötyvän siitä, vaikkakaan tutkimuksissa ei ole selkeästi hyötyä osoitettu.

Painonhallinta ja omatoiminen säännöllinen voimistelu rintasyöpäleikkauksen jälkeen on oleellista olkanivelen liikkuvuuden ja lymfakierron kannalta. Tarvittaessa voidaan harkita leikkaushoitoa. Hoito on tehokas, mutta vaatii potilaan elinikäistä sitoutumista kompressiohoitoon, muuten saavutettu leikkaustulos menetetään. Lymfaturvotuksen kirjauksessa käytetään I97.2 Rinnanpoistoleikkauksen jälkeinen turvotus -diagnoosia, vaikka ei koko rintaa olisi poistettu, kansallisen seurannan mahdollistamiseksi.

### Psyykkiset oireet

Solunsalpaajahoidon yleisiä haittavaikutuksia ovat keskittymis- ja muistiongelmien puhuttaminen ns. ”chemobrain” ilmiöstä. Myös hormonihoito voi vaikuttaa kognitioon. Unettomuus ja masennus voivat myös aiheuttaa näitä oireita. Yleensä muisti ja keskittymiskyky palautuu hoitojen



jälkeen 1-2 vuodessa. Fyysinen aktiivisuus jo solunsalpaajahoitojen aikana ja seurannassa parantaa kognitiivista suorituskkyä ja elämänlaatua.

Eri tutkimusten mukaan ahdistusta ja masennusta kokee 10-40 % syöpään sairastuneista. Myös unettomuus on yleistä. Ahdistus on yleensä pahimmillaan diagnoosivaiheessa ja hoitojen aikana. Haastavassa tilanteessa tilapäisellä rauhoittavien lääkkeiden käytöllä ja mielialälääkityksellä voidaan päästä tilanteesta ylitse. Hoitojen päätyttyä seurantaan jäädessä tavallista on, että syövän uusimisen pelko voi vallata ajatukset tai ilmaantuu masennusta. Hoitokontakteissa pyritään tietoa antamalla lisäämään ymmärrystä somaattiseen sairastamiseen liittyvistä psyykkisistä reaktioista ja antamaan oireiden hallintakeinoja ja tarvittaessa ohjataan psykososiaalisen tuen piiriin.

Fatiikki on varsin yleistä syöpäpotilaiden keskuudessa. Kyseessä on siis voimakas, rasittava ajattelun ja tunne-elämän sekä fyysisen suorituskvyn väsymys ja uupumus, joka liittyy syöpään tai sen hoitoon eikä mene ohi normaalilla levolla. Tutkitusti kaikenlainen liikunta, mm. jooga, parantaa elämänlaatua ja jaksamista sekä lievittää fatiikkia.

### **Seksuaalisuuden häiriöt**

Rintasyöpään sairastuminen voi vaikuttaa monin tavoin seksuaalisuuteen. Sairastuminen voi aiheuttaa haluttomuutta, muutoksia kehokuvassa, itsetunnossa, ihmissuhteissa, parisuhteessa ja usein myös seksuaalisessa kanssakäymisessä. Suuri osa rintasyöpäpotilaista kärsii vulvovaginaalisesta atrofiasta (genitourinary syndrome of menopause, GSM), jossa emättimen limakalvo ohenee ja sen verenkierto vähenee. Tämän tavallisimpia oireita ovat kuivuus, polttelu ja kutina. Monella ovat haittana myös yhdyntäkivut ja virtsarakon toimintahäiriöt, kuten pakkovirtsankarkailu, tiheävirtsaisuus ja herkkyys virtsatietulehduksille. Olemassa olevan tutkimustiedon perusteella rintasyövän sairastaneet naiset voivat syöpähoitojen päätyttyä käyttää paikallista estradiolihoitoa. Hankalista oireista gynekologin konsultaatio on tarpeen. Seksuaalisuus on hyvä ottaa puheeksi seurantakäynneillä, jakaa tietoa ja ohjata seksuaalineuvojalle tai psykososiaalisen tuen piiriin. ([Ks. Rintasyöpäpotilaan hormonikorvaushoito ja vaihdevuosisoireiden hoito](#)).

## Hormonaalisen tilanteen muutosten vaikutukset

Rintasyövän hoidot voivat aiheuttaa ennenaikaisen menopaussin ja rintasyövän hormonilääkkeet voivat voimistaa vaihdevuosisoireita. Lihas- ja nivelkolotukset voivat lisääntyä vaihdevuosien aikana, ja rintasyöpään sairastuneilla aromataasin estäjät voivat lisätä oireilua. Liikunnasta ja hyvästä lihaskunnosta on hyötyä oireiden hallinnassa. Kuumien aaltojen hallintaan voidaan käyttää mielialalääkkeitä. (Ks. [Rintasyöpäpotilaan hormonikorvaushoito ja vaihdevuosisoireiden hoito](#))

## Tamoksifeenin tyypilliset haitat

Tamoksifeenihoito saattaa aiheuttaa kohdun endometriumien paksuuntumista ja altistaa endometriumkarsinomialle, ja aiheuttaa premenopausaalisille munasarjakystia. Postmenopausaalinen verinen vuoto edellyttää gynekologista tutkimusta. Tamoksifeeni altistaa laskimotukoksille suurin piirtein samassa suhteessa kuin vaihdevuosien hormonikorvaushoito. Elektiivisen leikkauksen yhteydessä tamoksifeeni tauotetaan 4 viikkoa ennen leikkausta. (Ks. [Rintasyöpäpotilaan hormonikorvaushoitoa ja vaihdevuosisoireiden hoito](#))

## Aromataasinestäjien tyypilliset haitat

Aromataasinestäjät aiheuttavat usein nivelten turvotusta, nivelkipuja ja jäykkyyttä, mikä on vaaratonta, mutta voi huomattavasti vaikeuttaa jokapäiväistä elämää. Hormonaalisen lääkkeen vaihto tamoksifeeniin tai toiseen aromataasinestäjään voi helpottaa oireita. Tutkimusten mukaan aromataasinestäjien niveloireet lievittyvät merkittävästi myös liikunnalla sekä duloksiteenin off-label käytöllä. Aromataasinestäjien on todettu altistavan myös rannekanavaoireyhtymälle. Varhainen tunnistaminen voi estää aromataasinestäjän lopettamisen ja huonosti hoidetun rannekanavaoireyhtymän pitkäaikaiset seuraukset. Aromataasinestäjät altistavat osteoporoosille. (Ks. [Rintasyövän hormonaalisen hoidon luustohaitat](#)).

### *Kirjallisuutta:*

1. Franzoi MA, Agostinetti E, Perachino M, ym. Evidence-based approaches for the management of side-effects of adjuvant endocrine therapy in patients with breast cancer. *Lancet Oncol.* 2021;22:e303-e313.



2. Chung KY, Ho G, Novak CB, ym. Aromatase Inhibitor-Induced Carpal Tunnel Syndrome and Stenosing Tenosynovitis: A Systematic Review. [Plast Reconstr Surg. 2022;149:445e-452e.](#)
3. Hanania AN, Mainwaring W, Ghebre YT, ym. Radiation-Induced Lung Injury: Assessment and Management. [Chest. 2019;156:150-162.](#)
4. Kwan ML, Cheng RK, Iribarren C, ym. Risk of Cardiometabolic Risk Factors in Women With and Without a History of Breast Cancer: The Pathways Heart Study. [J Clin Oncol. 2022;40:1635-1646.](#)
5. Mattson J, Auvinen P, Bärlund M, Jukkola-Vuorinen A. Rintasyöpöpotilaan seuranta. [Duodecim 2016;132\(24\):2317-20](#)
6. McVicker L, Labeit AM, Coupland CAC, ym. Vaginal Estrogen Therapy Use and Survival in Females With Breast Cancer. [JAMA Oncol. 2023 Nov 2:e234508](#)
7. Onzi GR, D'Agustini N, Garcia SC, ym. Chemobrain in Breast Cancer: Mechanisms, Clinical Manifestations, and Potential Interventions. [Drug Saf. 2022;45:601-621.](#)
8. Vaz-Luis I, Masiero M, Cavaletti G, ym. ESMO Expert Consensus Statements on Cancer Survivorship: promoting high-quality survivorship care and research in Europe. [Ann Oncol. 2022;33:1119-1133.](#)
9. Zhou HJ, Wang T, Xu YZ, ym. Effects of exercise interventions on cancer-related fatigue in breast cancer patients: an overview of systematic reviews. [Support Care Cancer. 2022;30:10421-10440.](#)

# RINTASYÖPÄPOTILAAN HORMONIKORVAUSHOITO JA VAIHDEVUOSIOIREIDEN HOITO

ARJA JUKKOLA-VUORINEN ja MAARIT BÄRLUND

Vaihdevuosisoireiden hoitoon käytettyjä yhdistelmähormonihoitoja (estrogeeni-progestiini-yhdistelmä) tai pelkkää estrogeenihoitoa ei suositella rintasyöpäpotilaille suun kautta, geeleinä tai voiteena. Erityisesti yhdistelmävalmisteiden tiedetään lisäävän rintasyöpäriskiä varsinkin yli viisi vuotta käytettynä. Ehkäisytabletteja ei myöskään suositella käytettäväksi. Hormonikierukan käyttöä ei suositella postmenopausaalisilla naisilla (toimii silloin vaihdevuosilääkkeenä). Premenopausaalisilla naisilla näyttö on epäselvä ja jos hormonikierukkaa käytetään ehkäisyyn, ei nähdä tähän esteitä.

Hikoiluun ja kuumiin aaltoihiin on useissa satunnaistetuissa kontrolloiduissa tutkimuksissa osoitettu venlafaksiinin off-label -käytön vähentävän kuumia aaltoja jopa 60 % ja tutkimuksissa päivittäisannokset vaihdelleet 37,5 mg - 150 mg välillä. Suuremmat annokset ovat vähentäneet merkittävästi kuumia aaltoja, mutta niihin liittyy myös enemmän haittavaikutuksia, kuten suun kuivumista, ruokahaluttomuutta, pahoinvointia ja ummetusta. Myös duloksetiinin, essitalopraamin, paroksetiinin ja sertraliiniin off-label -käyttö on vähentänyt kuumia aaltoja. Duloksetiini ja paroksetiiniä ei suositella tamoksifeenin kanssa, sillä ne CYP2D6-inhibiittoreina voivat vähentää tamoksifeenin pitoisuutta.

Huomioitavaa on, että CYP2C19- ja CYP2D6-geenien perinnölliset erot vaikuttavat merkittävästi essitalopraamin, paroksetiinin, sitalopraamin, venlafaksiinin annoksessa. Jos nämä testitulokset ovat tiedossa, ne on syytä huomioida myös näiden masennuslääkkeiden off-label -annostelussa ja lääkkeen valinnassa. Masennuksen Käypä Hoito -suosituksen mukaan farmakogeneettinen testaus on perusteltua tilanteissa, joissa potilas kokee poikkeuksellisen voimakkaita lääkehaittoja tavanomaisesta masennuslääkehoidosta ja off-label -käytössä voidaan linjata samoin.

Myös gabapentiinilla (900 mg/vrk) ja venlafaksiinilla on tutkimuksissa samanlainen teho kuumien aaltojen vähentämisessä. Tutkimusnäyttöä ergotamiinitartraatista (Bellergal) vaihdevuosisoireiden hoidossa ei ole, mutta jotkut potilaat ovat kokeneet siitä hyötyä. Tamoksifeenilla



ja Bellergal-tablettien sisältämällä fenobarbitaalilla on merkittävä yhteisvaikutus (metaboloituvat CYP3A4:n kautta) ja niiden yhteiskäyttöä ei suositella.

Tutkimusten mukaan hikoiluun ja kuumiin aaltoihiin saadaan helpotusta myös kognitiivisella käyttäytymisterapialla, joogalla, rentoutustekniikoilla, akupunktiolla ja hypnoosilla. Myös painonhallinnalla katsotaan olevan vaikutusta.

Paikallisesti emättimen limakalvojen kuivuuteen voidaan käyttää tarvittaessa estrogeenittomia valmisteita tai paikallisestrogeenivalmisteita. Tuoreen tutkimusnäytön mukaan paikallisten estrogeenivalmisteiden käytöllä ei ole vaikutusta rintasyövän ennusteeseen.

#### *Kirjallisuutta:*

1. Chlebowski RT, Anderson GL, Aragaki AK, ym. Association of Menopausal Hormone Therapy With Breast Cancer Incidence and Mortality During Long-term Follow-up of the Women's Health Initiative Randomized Clinical Trials. [JAMA. 2020 Jul 28;324:369-380.](#)
2. Depressio, Käypä hoito -suositus, Julkaistu: 03.04.2023, [Suomalaisen Lääkäriseuran Duodecimin ja Suomen Psykiatriyhdistys ry:n asettama työryhmä](#)
3. Franzoi MA, Agostinetti E, Perachino M, ym. Evidence-based approaches for the management of side-effects of adjuvant endocrine therapy in patients with breast cancer. [Lancet Oncol. 2021;22:e303-e313.](#)
4. McVicker L, Labeit AM, Coupland CAC, ym. Vaginal Estrogen Therapy Use and Survival in Females With Breast Cancer. [JAMA Oncol. 2023 Nov 2:e234508.](#)
5. Lyytinen H,K, Dyba T, ym. A case-control study on hormone therapy as a risk factor for breast cancer in Finland: Intrauterine system carries a risk as well. [Int J Cancer. 2010 Jan 15;126\(2\):483-9.](#)

